Aus der Königl. chirurgischen Klinik zu Breslau.

Über die Fracturen des Fersenbeins und ihre Folgezustände.

Inaugural-Dissertation,

welche

nebst den beigefügten Thesen

mit Genehmigung der

Medizinischen Fakultät der Königl. Universität Breslau

zur

Erlangung der Doktorwürde

in der

Medizin, Chirurgie und Geburtshülfe

Donnerstag, den 31. Mai 1900, mittags 12½ Uhr,

in der Aula Leopoldina

öffentlich verteidigen wird

Hans Kontny,

Assistenzarzt an der chirurg. Abteilung des Wenzel Hancke'schen Krankenhauses zu Breslau.

AGAD. LUGO.BAT. BUBL.

Opponenten:

Dr. med. Hans Geldner,

Drd. med. Willy Richter,

Assistenzärzte im Wenzel Hancke'schen Kuankenhause zu Breslau.

Breslau 1900.

Druck der Breslauer Genossenschafts-Buchdruckerei, E. G. m. b. H.

Zum Druck genehmigt auf Antrag des Referenten
Herrn Geh. Medicinalrath Prof. v. Mikulicz-Radecki.

C. Hasse, Dekan.

Meinen lieben Eltern

in Dankbarkeit

gewidmet.

Digitized by the Internet Archive
in 2026

https://archive.org/details/IA41546309_0059

Nach den gewöhnlichen Anschauungen werden die Fersenbeinbrüche für relativ seltene Vorkommnisse gehalten. Ja gab es doch eine Zeit, wo hervorragende Chirurgen, wie Theodoricus und andere mit folgender Behauptung ihr Vorkommen überhaupt leugneten: »Calcaneus non frangitur quia os durum est et protectum ligamentis . . . . nullo pacto calcis accidit fractura.« Der ersten Erwähnung begegnen wir allerdings schon bei Hippocrates, welcher berichtet, dass die unpassende Behandlung eines derartigen Bruches eine ungünstige Prognose bedinge, ja das Absterben der Ferse nach sich ziehen könne. Dann aber findet man durch viele Jahrhunderte hindurch keinen Fall von Calcaneus-Fractur verzeichnet; erst $1^1/_2$ Jahrtausend später berichtet Avicenna über einen solchen und bezeichnet ihn als gefährlich und schwer heilbar. Den ersten in der Litteratur genau geschilderten Fall von einem Fersenbeinbruch finden wir, wie Abel*) berichtet, im Jahre 1723, in welchem Petit der Akademie der Wissenschaften die Geschichte einer Calcaneus-Fractur vortrug, entstanden durch heftige Contraction der Waden-Muskulatur. In neuerer Zeit waren es Norris und vor allem Malgaigne, die die Aufmerksamkeit der ärztlichen Welt auf eine ganz bestimmte Art der Fersenbeinbrüche, den Compressionsbruch oder das Ecrasement des Calcaneus hinlenkten. Es ist interessant

*) Ein alphabetisches Litteraturverzeichnis findet sich am Schlusse der Arbeit.

zu verfolgen, wie seit dieser Zeit der Procentsatz der Fersenbeinbrüche in stetem Wachsen begriffen ist. So kamen nach Norris nur $^1/_{20}$, nach Leisrinc $^3/_7$, nach Ehret $2^1/_3$, nach Bähr $2^8/_9$ und nach Golebiewsky 3,8% von sämtlichen Fracturen auf solche des Calcaneus. Neuerdings fand Bähr unter 28 Knochenbrüchen zweimal einen Fersenbeinbruch; das mag, wie er selbst sagt, ein Zufall sein, gleichwohl ist ein solches Verhältnis überraschend, und mit Recht nimmt Bähr auf Grund dieser und der früheren Erfahrungen an, dass der bislang bekannte Procentsatz für das Vorkommen von Fersenbeinbrüchen weitaus zu niedrig ist.

Dass die Calcaneus-Fracturen bisher für relativ seltene Vorkommnisse gehalten wurden, liegt wohl zum Teil in den etwas wenig ausgesprochenen Symptomen der Verletzung. In der Regel fehlt jede Crepitation, eine nachweisbare Verschiebung von Bruchstücken ist nicht vorhanden; die gleich nach dem Unfall einsetzende Schwellung ist erheblich genug, um Formveränderungen des Knochens nicht mehr erkennen zu lassen. Nicht selten geschieht es, dass aus den angeführten Gründen die Fersenbeinbrüche überhaupt verkannt und als schwere Distorsionen und Contusionen des Fussgelenkes, Knöchelbrüche u. s. w. gedeutet werden, und infolge dessen selten zu exacter klinischer Beobachtung kommen. Ebenso häufig geschieht es, dass erst lange Zeit nach der Verletzung, wenn nach Resorption der Ödeme und des Blutergusses deutlich wahrnehmbare, bleibende Veränderungen des Fusses mit unverhältnismässig schweren Functionsstörungen zurückbleiben, erst dann der Gedanke an eine Fractur entsteht und die verfehlte Diagnose in diesem Sinne corrigiert wird. Jedenfalls ist es die durch das Unfall-Versicherungsgesetz herbeigeführte häufige und genaue Nachuntersuchung von Verletzten, über deren Erwerbsfähigkeit der Arzt zu entscheiden hat, welche die Ansicht über das seltene Vorkommen von Calcaneus-Fracturen hinfällig gemacht hat. Einen wesentlichen Unterstützungspunkt hat ferner die

Stellung der Diagnose durch die Röntgen-Untersuchung gewonnen, mittels deren es uns in fast allen Fällen gelingen wird, die durch die sonstigen Mittel der Untersuchung nicht genau feststellbare Diagnose zu sichern, in ihrer Genauigkeit zu vervollständigen, und ohne schmerzhafte Manipulationen, ohne Narkose einen unzweideutigen Aufschluss über die Art der Knochenverletzung zu erhalten. Das an sich hochschätzbare Röntgen-Verfahren macht trotzdem die Symptomatologie der Fersenbein-Verletzungen, wie vielfach behauptet wird, keineswegs überflüssig. Denn einerseits ist nicht jeder Arzt in der Lage, einen derartigen Apparat benutzen zu können, andererseits hinterlassen Calcaneus-Fracturen in vielen Fällen ganz auffallende, teils sehr schwere Functionsstörungen, die zu ihrer Verhütung eine genaue Kenntnis dieser wichtigen Verletzung für jeden Praktiker dringend erfordern.

Ehe Malgaigne im Jahre 1843 seine Abhandlung über den Compressionsbruch des Calcaneus veröffentlichte, kannte man nur Fracturen dieses Knochens, wie sie durch directe Gewalteinwirkung entstehen, sowie solche des proc. post. durch eine übermässig starke Action der Wadenmuskulatur hervorgerufen. Ausser diesen eben erwähnten, wohl am besten und längsten bekannten Bruchformen des Fersenbeins, nämlich der Rissfractur und dem Écrasement, haben wir in neuerer Zeit noch folgende typische Verletzungen des Calcaneus unterscheiden gelernt: die zuerst von Abel beschriebene Fractur des sustentaculum tali, der verhältnismässig sehr selten vorkommende Bruch des proc. inframalleolaris, über den Bidder berichtet, und die Absprengung des plantaren Fortsatzes des Tuber. Ich erwähne ferner, abgesehen von diesen mehr oder weniger typischen Fersenbein-Fracturen, einen Bruch, der seinem anatomischen Sitz nach zu den Riss-Fracturen, nach seiner Ätiologie zu den Fracturen par écrasement gerechnet werden muss, ich meine den Abbruch des proc. post Calcanei, entstanden an der für die Riss-Fractur typischen Stelle nicht aber durch Muskelzug, sondern durch Fall auf die Füsse. Die eben

erwähnte Art der Verletzung und die Riss-Fractur fasst man vielfach unter dem Namen der

»Fractur des processus posterior«

zusammen, über die ich folgende Angaben in der Litteratur gefunden habe:

Gurengeot war der erste, der im Jahre 1720 über einen durch Muskel-Action entstandenen Bruch des proc. post. mit gutem Ausgang berichtet. Hieran schliessen sich je ein Fall von Petit, Bichot und Richéraud, sowie zwei von Desault näher beschriebene Riss-Fracturen der Calx. Seitdem mehrte sich die Zahl der publicierten Fälle wesentlich. Die Berichte von Assalini, Lisfranc und Custance über diese Bruchart will ich nur kurz erwähnen. Jetzt wird diese Verletzung von einigen Autoren, wie Körte, wenn auch nicht mit Recht, zu den am häufigsten vorkommenden Fracturen des Fersenbeins gerechnet. Nach Richter wird die Entstehung eines Bruches des processus vorzüglich bedingt durch das Hervorragen dieses Fortsatzes vor den übrigen Knochen des Fusses und durch die Verbindung mit der sehr stark und kräftig wirkenden Achilles-Sehne.

Die häufigste Ursache für die isolierte Fractur des proc. post. ist zweifellos eine übermässig starke Action der Wadenmuskulatur, des gastrocnemius und soleus, wie sie beim Fall auf die Füsse, und besonders auf die Fussspitze zur Erhaltung des Körper-Gleichgewichtes hervorgerufen wird, sowie beim Springen, wo die Fussspitze die Last des Körpers zu tragen hat, und dieselbe aus irgend einem Grunde plötzlich in die Höhe geschnellt wird. Nach Gussenbauer ist die Rissfractur jedoch nicht, wie man gewöhnlich annimmt, die Wirkung einer vehementen Contraction der Wadenmuskeln allein, sondern er fasst sie als Resultat zweier im entgegengesetzten Sinne wirkender Componenten auf, von denen die eine die nach abwärts gerichtete auf dem Fersenbein lastende Schwere des Körpers ist, während die andere durch den Zug der Wadenmuskeln nach oben dargestellt wird. Ist die Wirkung der beiden entgegengesetzten Kräfte grösser als die Festigkeit der

Calx, so muss eine Abriss-Fractur des Hackenfortsatzes erfolgen, vorausgesetzt, dass die Verbindung der Tendo Achillis mit der Tuberositas calc. fester ist als das Knochengewebe der Calx. Bidder glaubt ausserdem, die Existenz eines durch Zug der vom Fersenhöcker ausgehenden Muskeln und Bandmassen der Fusssohle entstandenen Rissbruches des Calcaneus annehmen zu dürfen, was vielfach bezweifelt wird. Aber auch unmittelbar einwirkende Gewalten, zu denen vorzugsweise ein Fall mit dem Fuss auf einen spitzigen und harten Gegenstand, namentlich bei dorsaler Flexion des Fusses, zu zählen ist, oder auch seitliche Compression muss als Entstehungs-Ursache für die Fracturen des proc. post. angeführt werden. Auch kann sie als Teilerscheinung bei schweren Compressionsbrüchen des Fersenbeinkörpers vorkommen. Als prädisponierendes Moment bezeichnet Pinner im Anschluss an eine, von ihm publicierte, durch ein ganz geringfügiges Trauma entstandene Rissfractur, das weibliche Geschlecht und das höhere Alter.

Was den Sitz der Fractur anbetrifft, so ist beim Rissbruch nur in seltenen Fällen die Ansatzstelle der Achilles-Sehne allein abgebrochen. Häufiger verläuft der Bruch quer durch den hinteren Teil des Fersenbeinkörpers, und zwar in grösserer oder geringerer Entfernung von dem hinteren Rande der Articulatio talo-calcanea. In der Regel ist diese Bruchart, wie später gezeigt werden wird, eine Begleiterscheinung der Compressions-Fractur. Bei dem durch unmittelbar einwirkende Gewalt entstandenen Bruch des proc. post. wird das Tuberc. calcanei besonders einer Fracturierung ausgesetzt sein, wenn im Augenblick der Gewalt-Einwirkung der Fuss in starker Dorsal-Flexion begriffen war. Kommt der Fuss jedoch mit seinem vorderen Abschnitt zuerst zu Boden, so rückt die Fracturstelle um so weiter nach vorn, je mehr der Fuss sich in plantarer Beugestellung befindet.

Erfolgt die Fractur in der vorderen Hälfte des Knochens, so gestatten die lateralen Ligamente des Fussgelenkes und die Zwischenknochen-Bänder nur eine schwache oder gar

keine Dislocation des abgebrochenen Fragmentes. Befindet sich jedoch die Bruchstelle hinter den erwähnten Ligamenten, so kann das abgesprengte Stück sehr weit, selbst bis zu einer Entfernung von 10—14 cm und vielleicht noch weiter, namentlich wenn der Unterschenkel gestreckt und der Fuss dorsal flectiert wird, vom Knochenkörper hinweggezogen werden. Doch giebt es auch hier Fälle, wo die Dislocation wenig oder gar nicht ausgesprochen ist; jedenfalls infolge des fibrösen, an der Fusssohle befindlichen Gewebes und der hier entspringenden Muskeln und Aponeurosen, welche nicht vollständig durchrissen, den Knochen in seiner Lage zurückhalten.

Die Diagnose der mit Dislocation verbundenen Fractur des proc. post. dürfte in der Regel auf keine Schwierigkeiten stossen. Die abnorme Beweglichkeit des abgetrennten Bruchstückes, die Entfernung der Fragmente bei der Streckung des Unterschenkels und dorsaler Flexion des Fusses, die Annäherung derselben bei der Beugung und plantarer Flexion, die das Fühlen der Crepitation ermöglicht, werden den Untersucher nicht lange im Zweifel lassen. Örtlich besteht ferner, abgesehen von dem localen Druckschmerz, eine starke Schwellung und Blutansammlung, welche sich weit nach oben und unten ausdehnen kann. Die normale Hervorwölbung der Ferse fehlt mehr oder weniger, je nach der Grösse der Dislocation durch die Wadenmuskeln. Selten wird der untere Rand des vorderen Bruchstücks in der Fusssohle zu fühlen sein. Die Fussspitze steht durch den antogonistischen Zug der Dorsalflexoren nach aufwärts gerichtet, die Wade infolge der Retraction des gastrocnemius und soleus höher als auf der verletzten Seite.

Die Symptome der ohne wesentliche Dislocation bestehenden Fractur des proc. post. bieten nichts besonderes, zum Teil fallen sie unter die des Écrasement.

Die Prognose der Rissbrüche des Calcaneus ist günstiger als die der Compressions-Fracturen. Man kann sie, namentlich was das functionelle Resultat anbetrifft, als eine gute bezeichnen. Die Heilung ist nach durchschnittlich 30 bis

40 Tagen meist durch knöchernen Callus vollendet. Die, namentlich bei nicht genauer Adaptation der Fragmente zurückbleibende fibröse Narbe erlangt in der Regel eine solche Festigkeit, dass die Gebrauchsfähigkeit des Fusses nicht im geringsten beeinträchtigt ist. Im Gegensatz zu der oben »gut« gestellten Prognose berichtet Heidenhain über eine Absprengung der Calx, durch directe Gewalt-Einwirkung entstanden, wobei der Kranke nach 6 Monaten noch immer nicht arbeitsfähig war, denn sein Gang war zwar mit dem Stocke leidlich, ohne diesen aber ermüdete er schnell.

In therapeutischer Beziehung macht bei Rissfracturen des Tuberculum die Reposition des abgebrochenen Knochenstücks zuweilen Schwierigkeiten. Man erleichtert sich dieselbe wesentlich durch Beugung des Kniees und plantare Flexion des Fusses. Die Fixierung der so adaptierten Fragmente kann auf verschiedene Weise erreicht werden. Hippokrates schon empfiehlt zu diesem Zweck Einwickelungen des Fusses von den Zehen an und die Bildung von Kreuzgängen um das Gelenk oberhalb der Ferse. Vielfach angewendet wurde eine Zeitlang der sogenannte Petit'sche Pantoffel. Am hinteren Teil eines über den Fuss gezogenen Pantoffels findet sich ein langer Riemen, welcher zu einer Welle oder Schnur nach oben geht, die sich an einem oberhalb oder unterhalb des Kniees herumgeschnürten Gurte befindet. Monro hat das Verfahren Petits dadurch vereinfacht, dass er den Riemen mittels einer Schnur an einer um die Wade geschnürten Halbgamasche zurückhält; der Unterschenkel soll dabei möglichst in Seitenlage gehalten werden. Manche Chirurgen begnügen sich damit, die Fragmente durch Heftpflasterstreifen oder Compressen in Adaption zu bringen und suchen bei Streckung des Fusses durch eine entlang der Vorderseite des Unterschenkels, Fussgelenkes und Fussrückens angelegte Holz-, Gips- oder Guttapercha-Schiene die Fragmente in dieser Lage zu erhalten. Bardenheuer empfiehlt zur Behandlung der Rissfractur einen doppelten Extensions-Verband, von

dem der eine Teil am Unterschenkel angreift, während der andere den Fuss in Plantarflexion zu bringen sucht. Sollte es Schwierigkeiten bereiten, das abgebrochene Knochenstück an seiner normalen Stelle zu fixieren, so wird die Tenotomie der Achilles-Sehne empfohlen. Mit Einführung der aseptischen Wundbehandlung und Operations-Technik ist die primäre Incision auf das dislocierte Fragment und die Annagelung des Knochenstückes, wie es Gussenbauer, Neuschäffer und Jog beschreiben, durchaus ratsam. So legte Jog bei einer Rissfractur des Calcaneus, wo sich zwei Fragmente hinten oben fanden, die Bruchstelle frei. Nach schräger Durchschneidung der Achilles-Sehne vermochte er die Bruchstücke einander zu nähern und vereinigte dieselben alsdann durch eine circuläre Drahtnaht. Alsdann vernähte er die Achilles-Sehne und erzielte Heilung. Den Anforderungen der modernen Chirurgie durchaus nicht mehr entsprechend ist die Herabholung und Fixierung des dislocierten Fragments durch den Langenbeck'schen Hacken. In allen Fällen sind möglichst bald active und passive Bewegungen, Massage u. s. w. vorzunehmen, um so viel wie möglich der nach dieser Verletzung gewöhnlich sich einstellenden Gelenksteifigkeit vorzubeugen. — Die Therapie der ohne Dislocation bestehenden Fractur des proc. post. entspricht der Behandlungsweise des Zerschmetterungsbruches.

Weit häufiger vorkommend und darum auch wichtiger ist der:

Compressionsbruch des Calcaneus.

Malgaigne bezeichnet ihn als Fracture par écrasement, König als Zerquetschungsbruch, Hueter als Sternbruch. Aus den von mir in der Litteratur gesammelten Fällen ergiebt sich, dass die Häufigkeit der Rissfracturen zu der des Zerschmetterungsbruches sich wie 2 : 5 verhält. Die erhebliche Gewalt, welche zur Entstehung von Calcaneusfracturen erforderlich ist, lässt von vorneherein vermuten, dass die Verletzten meist der schwer arbeitenden Bevölkerung

angehören. Und in der That zeigt nicht nur eine genauere Zusammenstellung der in der Litteratur publicierten Fälle, sondern auch meine Krankengeschichten, dass die Verletzten meist Leute sind, die durch die Art ihrer Arbeit einem Sturz aus beträchtlicher Höhe besonders ausgesetzt sind, wie Maurer, Anstreicher, Dachdecker und Zimmerleute. Das Lebensalter scheint, wie bei allen anderen Fracturen, so auch hier nur insoweit einige Bedeutung zu haben, als der erwachsene Mann häufiger diesem Unglücksfall ausgesetzt ist, als Kinder und Greise.

Die Compressionsbrüche des Calcaneus entstehen fast ausschliesslich durch Fall auf die Füsse, respektive die Ferse, meist in recht typischer Weise. Doch kommen sie gelegentlich auch durch äussere Gewalten zu stande, wie durch ein über die Ferse hinwegrollendes Wagenrad, oder durch eine Schussverletzung. Legouest berichtet über eine Compressions-Fractur des Calcaneus, hervorgerufen durch eine überaus starke Flexion des in geringer Abductions-Stellung befindlichen Fusses bei einem vom Pferde stürzenden Reiter, der, ohne mit dem Fuss den Boden zu berühren oder einer seitlich einwirkenden Gewalt exponiert gewesen zu sein, im Bügel mit diesem stecken blieb.

Zur Erklärung des Mechanismus der Calcaneus-Fracturen entnehme ich Abel, Schmitt und Legouest folgendes: Bei einem Sprung oder Sturz aus beträchtlicher Höhe auf die Füsse sucht im Augenblick der Gewalt-Einwirkung der mit seiner ganzen Last auf dem Talus ruhende Körper denselben niederzudrücken und damit das Fussskelett zu strecken. Das ausserordentlich feste lig. calc. navic. und die starken Plantarfascien leisten seinem Vordringen zunächst Wiederstand. Damit sind zwei Möglichkeiten gegeben: Entweder reisst das angeführte Ligament; dann gleitet der Talus mehr oder weniger nach innen und unten. Oder aber das Band bleibt intakt und sprengt seinen vorspringenden Insertionspunkt, das sust. tal. vom Knochenkörper ab. (Der erste Abschnitt der Genese des Compressionsbruches besteht also, wie man sieht, häufig in der Ab-

sprengung dieses Fortsatzes.) Stets kommt es dann zu einem in der Regel quer verlaufenden Abbruch des mit dem oscuboideum articulierenden vorderen processus des Calcaneus, indem der untere pyramidenförmig gestaltete Teil des Talus wie ein Keil sich gegen den unter ihm befindlichen Teil des Fersenbeinkörpers stemmt. Je nachdem der Fuss im Moment der Gewalt-Einwirkung sich in dorsaler oder volarer Flexions-Stellung befindet, wird die Bruchlinie mehr nach hinten oder vorn von der Articulatio talo calcanea sich befinden. Von vier durch eine Röntgen-Aufnahme erwiesenen, frischen Calcaneus-Fracturen fand ich bei zweien einen quer durch den sulcus tarsi verlaufenden Bruch; in den anderen beiden Fällen handelte es sich einmal um eine doppelte Quer-Fractur; beide Bruchlinien beginnen im sulcus tarsi und verlaufen von da divergierend nach abwärts. Auf dem anderen Bilde beginnt die Bruchlinie hinter der erwähnten Gelenkfläche und zieht dann schräg nach abwärts und vorn, um sich in der Nähe der Fusssohle mit einem von vorn kommenden Längsbruch fast rechtwinklig zu schneiden. Ist mit dieser Knochentrennung die Gewalt noch nicht erschöpft, so rückt der Talus noch weiter nach vorn und kann das eben gebildete Knochenfragment des Calcaneus in weitere Stücke zermalmen. Ausser diesem, bei dem Zerschmetterungsbruch fast stets vorkommenden Querbruch findet sich, wie Schmitt klinisch und experimentell festgestellt hat und fast sämtliche meiner Röntgen-Photographieen beweisen, neben unwesentlichen, atypisch verlaufenden, secundären Bruchlinien, in der überwiegenden Anzahl der Fälle ein Längsbruch, meistens in der Nähe der Fusssohle verlaufend. In ihn mündet der an seinem unteren Ende sich häufig zersplitternde Schenkel des Querbruchs ein, ohne in die plantare Fläche einzubiegen. Durch den Längsbruch wird der Calcaneus in ein oberes und unteres Fragment gespalten, von denen das erstere meist mehr oder weniger tief in das untere eingekeilt ist, worauf man aus der Verbreiterung des Calcaneus schliessen kann.

Je nach der Ausgangsstellung (Valgus- oder Varus-Position) wird der äussere oder innere Teil des Calcaneus stärker comprimiert und zertrümmert werden, eine Ansicht, die Golebiensky veranlasst hat, die Compressions-Brüche in Pro- und Supinations-Fracturen zu trennen. Während nach Schmitt die Aussenseite entschieden häufiger die stärkere Zertrümmerung aufweist, glauben andere Autoren, wie Gussenbauer und Sourier, dies von der inneren Seite des Calcaneus, und erklären es daraus, dass die Gelenkfläche der Artic. tib. tars. und des Gelenkes zwischen Astragalus und Calcaneus eine Neigung nach innen haben und der Talus sich am inneren Fussrand auf einen verhältnismässig schwachen Teil des Calcaneus, nämlich das sust. tal., stützt.

Eine wie grosse Gewalt Einwirkung zur Zerschmetterung des Fersenbeins erforderlich ist, geht aus experimentellen Versuchen hervor, die Schmitt zur Erzeugung von Calcaneus-Fracturen an Leichen teils durch Schlag mittels eines grossen Holzhammers oder durch den Druck einer hydraulischen Presse vorgenommen hat. Es zeigte sich dabei, dass der normale Calcaneus eines jüngeren Individuums erst bei einer Belastung von 550—2000 kg brach. Die Bedeckung der Weichteile schien hierbei von erheblichem Einfluss zu sein.

Eine andere als die oben erwähnte Auffassung von der Lage der Bruchlinien, die nicht ganz zutreffend erscheint, hat Legouest. Nach ihm verläuft die Hauptbruchlinie in der Richtung von hinten nach vorn, so zwar, dass die Bruchspalte um so mehr klafft, je weiter sie nach vorn zieht. Von dieser schrägen Spalte gehen dann mehr oder weniger zahlreiche Nebenspalten aus. Die Ansicht über den Verlauf der Bruchlinien, wie sie Schmitt giebt und wie sie oben näher geschildert ist, bleibt immerhin die beste. Sie basiert nicht nur auf klinischen Erfahrungen und experimentellen Versuchen, sondern wird auch durch die im Anschluss an die Krankengeschichten weiter unten beschriebenen Röntgen-Bilder erwiesen.

Mit dem geschilderten Mechanismus stehen die Erscheinungen der Verletzung im Einklang. Die Symptome, durch welche die Fracturen des Calcaneus erkannt werden, sind deutlicher als die einer Fractur der übrigen Tarsal-Knochen, und in den meisten Fällen werden bei hinreichend genauer Inspection und Palpation keine Schwierigkeiten für die Diagnose vorhanden sein. Die bedeutende Schwellung des Fussgelenkes und seiner Umgebung, die, wie schon oben erwähnt, in den ersten Tagen der Verletzung sich einzustellen pflegt, kann allerdings eine genaue Untersuchung erschweren und eine sichere Diagnose unmöglich machen. Man muss dann ruhig zuwarten, bis die Schwellung unter entsprechender Behandlung abgenommen hat.

Die Diagnose der Calcaneus-Fractur kann man häufig schon aus der Art und Weise der Verletzung stellen. Sturz oder Sprung aus beträchtlicher Höhe auf die Füsse ist ein wesentlicher Unterstützungspunkt zur Bestätigung der manchmal zweifelhaften Diagnose, namentlich wenn der bald im Anschluss an das Trauma sich einstellende Schmerz stark genug ist, um die Verletzten am Gehen zu hindern.

Eins der charakteristischsten und häufigsten Symptome der Calcaneus-Fractur ist die Verbreiterung des Fersenbeins, die in fast allen Fällen vorhanden ist. Ich fand sie unter 12 Fersenbein-Brüchen fast jedesmal, in einigen bis zu einer Zunahme des queren Durchmessers um 2 cm. Bedingt wird dieselbe durch die Einkeilung des Talus in den Calcaneus, die Eintreibung des oberen Fragmentes in das untere, die daraus resultierende Auseinandersprengung seiner Seitenwandungen, und die Dislocation einzelner abgetrennter Bruchstücke, so des sust. tal. an der inneren, durch Fragmente des vorderen Processus an der Aussenseite. Nur in einzelnen Fällen dürfte die Verbreiterung des Fersenbeins fehlen. Es erklärt sich dies aus dem Verlauf der Bruchlinien, der mangelhaften Dislocation der Fragmente, dem Fehlen der Einkeilung und dem Vorhandensein von Sprüngen im Innern des Fersenbeins ohne wesentliche äussere Form-

veränderungen. So erwies sich ein Fall von Giovanni Buzachi, der durch Fall auf die Füsse entstanden, zu Lebzeiten des Patienten absolut keine Verbreiterung des Calcaneus erkennen liess, als ein ausgedehnter Splitterbruch des Fersenbeins bei der Autopsie des zufällig verstorbenen Mannes.

Die Grösse der Verbreiterung braucht der Schwere des Écrasement keineswegs proportional zu sein; sie hängt nach Abel wesentlich ab von dem Grade, in welchem die Seitenwandungen durch den zwischen sie eingekeilten Talus auseinander gedrängt sind.

Was die Stellung des Fusses anbetrifft, so kann bald nach der Verletzung sowohl Varus- wie Valgus-Stellung nebst Abflachung des Fussgewölbes erfolgen. Nur in wenigen Fällen findet sich der Fuss weder abgeflacht, noch verschoben und der innere Fussrand hat die normale Krümmung. Am häufigsten ist wohl die Plattfuss-Stellung. Unter 14 Fällen fand sie Schmitt 5mal, 3mal stand der Fuss in ausgesprochener Klumpfuss-Stellung, in den übrigen Fällen war eine deutliche Formveränderung desselben nicht nachweisbar. Bähr fand hingegen unter 13 Kranken 10mal einen Plattfuss und nur 1mal eine ausgesprochene Supinations-Stellung. Unter meinen nachuntersuchten Patienten fand ich nie einen Klumpfuss, 4mal hingegen eine deutlich sichtbare und schwere, und ebenso oft eine leichte, eben bemerkbare Valgus-Stellung der verletzten Extremität. Unter ersteren fanden sich zwei Talus-Fracturen und je ein Knöchelbruch als Begleiterscheinung des Écrasement. Bei den übrigen war eine wesentliche Formveränderung des Fusses nicht vorhanden. Danach scheint die Entstehung eines Plattfusses ein bei weitem am häufigsten vorkommendes Ereignis zu sein. Bähr veröffentlicht einen interessanten Fall von Compressionsbruch beider Fersenbeine mit Varus-Stellung auf der einen, mit Valgus-Stellung auf der anderen Seite. Trotz der Abflachung des Fusses wird nach Thiem dieser sehr oft in Supinations-Stellung gehalten und der äussere Fussrand

zum Gehen benutzt, sodass neben Plattfussbildung sehr häufig eine Klumpfusshaltung beobachtet wird. Als Ursache der Valgus-Stellung wird vielfach die stärkere Zertrümmerung des Calcaneus an seiner medialen Fläche, namentlich die Absprengung des sustentaculum tali angesehen, wodurch der Talus seines medialen Stützpunktes beraubt, nach medianwärts und nach vorn sinkt und dadurch die Wölbung dieses Fussbogens aufhebt. Nach Schmitt können jedoch auch starke Zertrümmerungen der lateralen Hälfte des Calcaneus Plattfuss-Stellung bedingen, obgleich man dabei das Gegenteil vermuten möchte. Er erklärt dies ungefähr folgendermassen: »Der Calcaneus ist der hintere Stützpunkt des lateralen, der Talus der des medianen Fussbogens. Eine Einkeilung und Abflachung des ersteren bedingt ein Herabgleiten des letzteren nach vorn. Bei fortwirkender Gewalt kann der Talus seinerseits den proc. ant. des Calcaneus verletzen und dadurch den inneren Fussbogen abflachen. Die Plattfuss-Stellung ist in der Regel gleich nach dem Unfall vorhanden, und in einem Teil der Fälle, und dies gilt als besonders charakteristisch für die isolierte Fractur des sustentaculum, tritt sie erst später bei nachträglicher Belastung des verletzten Fusses auf.

Ein constantes Symptom, zutreffend für alle Fälle von Compressionsbruch, ist eine erhebliche Schwellung des Fusses und seiner Umgebung. Dieselbe kann so bedeutend sein und sich unter Umständen so weit hinaufziehen, dass ein wenig geübtes Auge weniger eine Verletzung des Fersenbeins als einen Bruch der Malleolen für wahrscheinlich halten möchte. Die Beschränkung der Schwellung auf die submalleoläre Gegend gilt für die Calcaneus-Fractur als besonders charakteristisch; sie kann aber eben so gut, wie bereits angeführt, die Fussbeuge, einen Teil des Fussrückens und der Fusssohle umfassen, ja bis in die Mitte des Unterschenkels sich hinauf erstrecken.

Ein unwesentliches Symptom ist die Abflachung des Fussrückens; hingegen fand ich in der Hälfte der Fälle

entweder eine objectiv nachweisbare Verlängerung oder Verkürzung der Ferse, von denen die erstere 1mal 2 cm betrug. Erstere dürfte durch das Herabgleiten des Talus nach vorn und eine eventuelle Einkeilung der Calcaneus-Fragmente bedingt sein. Von letzterer glaubt Abel, dass sie nur scheinbar durch das Emporziehen der Ferse durch die Achilles-Sehne bestehe. Ein Teil meiner Nachuntersuchungen spricht dafür, dass der Grund für die scheinbare Verkürzung der Ferse eine periostale Auftreibung des über dem Ansatz der Achilles-Sehne gelegenen Knochen-Gewebes ist. Vielleicht handelt es sich in manchen dieser Fälle um eine Subluxation des Talus nach hinten.

Der gleich im Anschluss an das Trauma sich einstellende Schmerz ist so stark, dass er die Patienten am Aufstehen und Umherlaufen hindert. Nur in seltenen Fällen ist diese Functionsstörung so gering, dass der Verletzte, wenn auch mühsam, sich auf den Füssen fortzubewegen vermag. Ob eine übermässig starke Einkeilung der Grund hierfür ist, will ich dahin gestellt sein lassen. Ich halte dies nur bei solchen Fällen von Compressionsbruch für wahrscheinlich, bei denen es sich wesentlich um eine Absprengung des hinteren Fersenbein-Fortsatzes mit geringer Dislocation handelt.

Für charakteristisch wird ferner die Druckempfindlichkeit des Fusses unterhalb der Knöchel gehalten und als besonders schmerzhaft ein Punkt nach unten und vorn vom Malleolux lat. bezeichnet.

Von den Bewegungen ist weniger Dorsal- und Volar-Flexion des Fusses im Talocrural-Gelenk, als besonders Pro- und Supination, Ad- und Abduction im Talo-Calcaneo-Navicular-Gelenk activ und passiv erheblich beschränkt.

Ein für die Feststellung jeder Fractur sonst so wichtiges Symptom, die Crepitation, fällt hier, weil sehr selten gefühlt, fast gänzlich oder doch wenigstens sehr häufig weg. Der Grund hierfür ist jedenfalls die Einkeilung des oberen in das untere Fragment und die Fixation der Fragmente durch starke Fascien und Bänder an einander. Fühlt man

sie, dann handelt es sich wohl um einen Querbruch des Fersenbeins mehr nach vorn oder hinten gelegen, bei dem die lateralen Ligamente eine geringe seitliche Verschiebung zulassen. Zu ihrer Feststellung wird empfohlen, den Fuss dicht unter den Knöcheln zusammenzudrücken, oder, während man mit der einen Hand die Ferse erfasst, mit der andern abwechselnd Beuge- und Streckbewegungen im Fussgelenk auszuführen.

Die Distance der Knöchel ist im Gegensatz zu den Malleolar- und Talus-Fracturen nicht verbreitert. Das ist klar, da Sprungbein und Knöchel ihr Lageverhältnis zu einander nicht ändern, sondern in toto nach unten und vorn verschoben werden. Eine Vergrösserung dieser Distance findet sich nur dann, wenn eine Complication mit einem Knöchel- oder Talus-Bruche vorliegt.

Hingegen findet man verhältnismässig häufig, und darauf muss man wohl besonders achten, die Knöchel der Fusssohle genähert und zwar an der medianen Seite mehr als lateralwärts. Dies leiten einige aus einer Fractur des Sustentaculum her, andere aus der schiefen, nach innen gerichteten Neigung der talo-cruralen und der talo-calcanealen Gelenkfläche. Die Senkung kann so erheblich sein, dass der innere Knöchel sich unmittelbar in den Sohlenrand fortsetzt.

Nach dieser Zusammenstellung der Symptome ist es zu erwarten, dass die Stellung der Diagnose in der Regel keinen Schwierigkeiten unterliegt. Sollte sie uns dennoch keinen Aufschluss über die Art der Verletzung geben, dann thut es sicherlich der Röntgen-Apparat. Falsch aber wäre es, die Symptomatologie aus diesem Grunde von vornherein zur Seite zu werfen und sie als überflüssig zu betrachten.

An älteren und veralteten Fällen ist die Stellung der Diagnose zuweilen leichter, als bei frischen Verletzungen. Der Grund hierfür sind secundäre Veränderungen, der an der Fractur-Stelle sich entwickelnde Callus und eine später deutlich tastbare Verschiebung von Fragmenten. Als wichtiges Symptom erscheint hier die Ausfüllung der zu

beiden Seiten der Achilles-Sehne gelegenen Gruben, die sich bald weich, bald teigig, bald derber, ja sogar fest und hart anfühlen kann. Sie ist bedingt durch chronisches Ödem, durch alte bindegewebige feste Narbenzüge oder durch überproducierten Callus. Bei zwei meiner Fälle fand ich diese Ausfüllung gar nicht, bei den anderen war sie hauptsächlich auf die innere Furche beschränkt. Nach Ehret ist die Ausfüllung der hinteren Knöchel-Furchen nicht für Calcaneus-Fracturen charakteristisch, da sie auch bei Knochel- und Sprungbeinbrüchen vorkommt. Abgesehen von einer Beschränkung der Pro- und Supinationsbewegung, die in schweren Fällen gänzlich aufgehoben sein kann, und einer geringen Versteifung im Talocrural-Gelenk, fällt bei vielen Kranken das Aufsetzen des Fusses mit der Ferse oder der Fussspitze beim Gehen auf. Eine Zerschmetterung des Calcaneus in seinem vorderen Teil veranlasst die Patienten, die Schwerlinie ihres Körpers nach dem hinteren Teil desselben zu verlegen, sie werden deshalb trachten, hauptsächlich die Calx zu belasten; eine Fractur des hinteren Teiles zwingt sie umgekehrt, den unterhalb des Talus gelegenen Teil des Calcaneus in Anspruch zu nehmen; sie werden darum mit der Fussspitze zuerst auftreten. Als häufige Begleit-Erscheinung tritt eine Versteifung des Talocrural-Gelenkes ein, die, abgesehen von Schmerz, durch Adhäsionen und Exostosen bedingt sein dürfte. So sieht man bei mehreren von mir angefertigten Röntgen-Photographieen veralteter Calcaneus-Fracturen deutliche Knochenspangen von dem oberen Ende der ehemaligen Quer-Fractur hinauf zum Talus sich erstrecken, um hier ohne besonders scharfe Grenze in sein Knochengewebe überzugehen. Andere ziehen von der vorderen Gelenkfläche des Calcaneus zum Os cuboideum. Die übrigen Symptome der veralteten Fersenbein-Fractur will ich nur kurz erwähnen. Es ist dies die Schmerzhaftigkeit, die besonders beim Gehen und Stehen auftritt, bedingt durch mangelhafte und schlechte Consolidation der manchmal erheblich dislocierten Fragmente, sowie durch Mitbeteiligung der

Nachbargelenke und chronisch entzündlichen Processen ihrer Kapseln. Ferner eine durch die Callus-Bildung wesentlich verstärkte Verbreiterung der Ferse, Tiefstand, namentlich des inneren Knöchels, Stellungs-Anomalien des Fusses und eine mehr oder weniger ausgeprägte Atrophie der Wadenmuskulatur. Letztere fand ich in allen Fällen, selbst dann, wenn wie im Fall I und II, 6 Jahre nach dem Unfall bereits verflossen sind.

Betrachtet man die Ursache einer Compressions-Fractur des Calcaneus, nämlich einen Fall oder Sprung aus beträchtlicher Höhe auf die Füsse, so erscheint es von vornherein wahrscheinlich, dass durch dieses Trauma nicht nur der Calcaneus allein, sondern das ganze Knochen-Skelett von der Ferse angefangen bis hinauf zum Schädel einer Fracturierung ausgesetzt sein kann. Und in der That finden sich die verschiedensten Complikationen bei derartig entstandenen Fersenbeinbrüchen. Nicht selten sind es Gehirn-Affectionen, wie eine Commotio cerebri, die eine weitere Beobachtung des Knochenbruches verhindern. Den Mittelpunkt der letzteren bildet dann sicherlich die schwere Erschütterung des Gehirns, der Fersenbeinbruch wird übersehen und auch durch die folgende Autopsie nicht aufgedeckt. Ähnlich verhält es sich offenbar mit einer anderen Complikation, nämlich der Fractur der Wirbelkörper und ihrer Fortsätze, wo die nachträglich sich einstellenden Lähmungs- und Ausfalls-Erscheinungen sich in den Vordergrund drängen und das Interesse des behandelnden Arztes ausschliesslich in Anspruch nehmen. Nicht minder beeinträchtigt wird hierbei die Stellung der Diagnose durch vollkommene Analgesie der unteren Extremitäten. Von anderen Complikationen erwähne ich ferner vor allem Malleolar- und Talus-Fracturen. Fast 20% aller Zerschmetterungsbrüche gehen nach meiner Zusammenstellung aus der Litteratur mit einem oder gar doppelseitigem Knöchelbruch einher. Unter 12 Fällen fand ich dreimal eine Complikation mit einer Malleolar- und zweimal eine solche mit einer Talus-Fractur. Letztere finde ich, jeden-

falls infolge der Schwierigkeiten der Diagnose seltener als Begleiterscheinung des Écrasement erwähnt. Als Rarität führe ich ferner eine von Sourier publizierte Complikation mit einem Bruch der os cuboideum und zwei von Methner veröffentlichte Fälle von Compressionsbruch des Calcaneus an, bei denen ausserdem eine complicierte Luxation des Fusses nach hinten vorlag.

Die Differential-Diagnose hat in erster Linie eine Fractur des Malleol. lat. oder med. auszuschliessen. Die Schwellung, welche besonders das untere Drittel des Unterschenkels betrifft, der locale Druckschmerz am betreffenden Malleolus, der auch auftritt, wenn man Tibia und Fibula weiter oben gegen einander presst, eine häufig zwischen den Fragmenten fühlbare Rinne, Crepitation und abnorme Beweglichkeit an typischer Stelle, werden bei Beachtung der für eine Calcaneus-Fractur wichtigsten Symptome bald zur richtigen Diagnose führen. Allerdings darf man dabei nicht vergessen, dass Fersenbein-Brüche sehr wohl mit einer Fractur des einen oder beider Malleolen compliciert sein können. Auch Talus-Fracturen, die ebenfalls durch Sprung oder Fall aus beträchtlicher Höhe auf die Füsse entstehen, können unter Umständen zur Verwechslung mit einem Fersenbein-Bruch Veranlassung geben, zumal der Symptomen-Complex beider sehr häufig derselbe ist. Fühlen wir nach, so finden wir die Druckempfindlichkeit nicht im Bereich der Ferse, die man schmerzlos zusammendrücken kann, sondern dicht unter der Articulatio tibio-tarsea auf dem Fussrücken. Beuge-Bewegungen, die bei Calcaneus-Fracturen sehr häufig frei und schmerzlos sind, sind bei Sprungbein-Verletzungen erheblich beschränkt und äusserst schmerzhaft. Bei Talus-Luxation dürfte uns bald die auf dem Fussrücken vorhandene Porminenz, die wesentliche Verkürzung des Fusses, die fast gänzlich aufgehobene Beugebewegung und die bedeutende Annäherung der Tibia an den Calcaneus, über die Art der Verletzung aufklären. Luxationen des Fersenbeines werden wohl kaum zu einer Verwechslung Veranlassung geben. Eine Fehldiagnose auf

Distorsion des Fussgelenkes, mit der vielfach die Calcaneus-Fractur verwechselt wird, oder eine solche auf blosse Zerreissung des lig. deltoides, die ebenfalls zur Plattfuss-Stellung führen kann, wird man bei genügender Aufmerksamkeit wohl stets vermeiden können. In zweifelhaften Fällen entscheidet schliesslich der Röntgen-Apparat.

In differential-diagnostischer Beziehung möchte ich noch folgendes erwähnen: Die Fractur des proc. posterior Calcanei, durch Fall auf die Füsse entstanden, macht manchmal verhältnismässig geringe Beschwerden. Eine wesentliche Dislocation besteht nicht. Die erst irrtümlicher Weise auf eine Distorsion des Fussgelenkes gestellte Diagnose wird erst nachträglich durch den sich nun entwickelnden Callus aufgeklärt. Dieser Verletzung gegenüber möchte ich ein Krankheitsbild anführen, das Albert als Achillodynie, Rössler als Bursitis deformans beschrieben hat. Und in der That erinnern die Symptome dieser Erkrankung an die der eben erwähnten Verletzung ganz auffallend. Die sich häufig im Anschluss an ein Trauma entwickelnden Symptome sind etwa folgende: Der hintere Teil der Ferse erscheint verdickt und am Ansatz der Achilles-Sehne nicht selten durch periostitische Verdickungen aufgetrieben. Die Furchen zu beiden Seiten der Achilles-Sehne sind durch eine teigige, ödematöse Anschwellung ausgefüllt. Der Gang der Patienten ist sehr mühsam und schmerzhaft, desgleichen passive Beuge-Bewegungen. Das Abwickeln des Fusses beim Gehen fällt aus. Letzterer zeigt manchmal Plattfussstellung. Der Grund für dieses Leiden ist nach Schüller eine Entzündung der zwischen Achilles-Sehne und der Calx gelegenen Bursa retro-calcanea, wie sie durch häufige und übermässig starke Dorsalflexion des Fusses, Gonorrhoe, rheumatische Erkrankungen, urathische Prozesse, Influenza und Tuberculose bedingt sein kann. Eine genaue Anamnese, der Verlauf der Erkrankung, die mit der Schwellung verbundene Rötung der über ihr gelegenen Hautpartieen, die eventuell vorgenommene Punktion des entzündeten Schleimbeutels werden auf den richtigen Weg führen.

Tumoren des Calcaneus, namentlich central sitzende Sarkome desselben, deren Entstehen in der Regel auf ein Trauma zurückgeführt wird, dürften bei der Differential-Diagnose, wenn auch selten, so doch sicherlich auch einmal in Betracht kommen. Von grosser Bedeutung ist dann ein Röntgenbild.

Was die Prognose des Compressionsbruches des Calcaneus anbetrifft, so sah Hüter allein nach dieser Bruchart nie Functionsstörungen eintreten. Alle anderen Autoren sprechen sich übereinstimmend dahin aus, dass die Prognose des Écrasement eine immerhin bedenkliche ist. Fast in allen Fällen sei der freie Gebrauch des Fusses nicht wieder erreicht, und besonders bei spät erkannten Fällen pflege die Arbeitsfähigkeit recht lange, nicht selten dauernd beeinträchtigt zu sein. Auch ein Teil meiner Nachuntersuchungen spricht zu Gunsten dieser Ansicht. So sehen wir in Fall I und II, dass selbst sechs Jahre nach der Verletzung die Patienten schon nach kurzer, ein- bis zweistündiger Thätigkeit, die sie auf den Beinen zu stehen zwingt, sehr heftig stechende Schmerzen zu erdulden haben, die an der Innenseite der Ferse beginnend sich bis weit hinauf in die Mitte des Unterschenkels erstrecken. Betrachten wir, abgesehen von den eben erwähnten Fällen auch Fall VI und IV, wo ebenfalls trotz eines drei- resp. vierjährigen Bestehens der Fractur diese erhebliche Functionsstörungen zurückgelassen hat, genauer, so werden wir finden, dass es sich nicht um reine Calcaneus-Fracturen handelt, sondern dass hier das Écrasement durch andere Brucharten wie Malleolar- und Talus-Fractur compliciert erscheint, die entweder bei der ersten Untersuchung gefunden oder erst später durch das Röntgenbild nachgewiesen worden sind.

Diesem Befunde gegenüber möchte ich vor allem Fall IX, III und XI anführen. Im ersten Falle konnte der Patient, ein Monteur, schon nach verhältnismässig kurzer Zeit ohne irgend welche Functionsstörungen und Beschwerden seinem Beruf nachgehen, der sicherlich grosse Anforderungen an seine verletzte Extremität stellt. Fall III zeigt einen

Patienten, der trotz der erlittenen Calcaneus-Fractur, wenn auch nach Ablauf von fünf Jahren, zum Militär genommen wurde, und als Soldat ohne erhebliche Beschwerden sich angestrengten Märschen mit Leichtigkeit unterziehen konnte. Ähnlich günstig verhält sich Fall XI, desgleichen auch XII. Auf Grund dieser Thatsachen scheint es erwiesen, dass die reine Calcaneus-Fractur als solche sicher eine bessere Voraussage bedinge, als wie allgemein angenommen wird. Erheblich verschlechtert wird sie durch Complicationen mit Malleolar- und Talus-Fractur, deren Feststellung jedoch häufig dem Untersucher entgeht.

Redensarten der nachuntersuchten Patienten, wie »Die Rente sei im Vergleich zu der Schwere des erlittenen Unfalls weit zu niedrig gegriffen«, lassen häufig, wenn auch nicht immer, auf eine gewisse Übertreibung ihrer Beschwerden schliessen, zu der sie die Aussicht auf eine höhere Rente verleitet. Dieser Punkt mahnt namentlich dann zur Vorsicht, wenn sich mit Sicherheit Complicationen von der Hand weisen lassen. Ferner scheint die Prognose abhängig von der Grösse der Gewalt-Einwirkung, der Ausdehnung der Zertrümmerung und Dislocation der Fragmente; seitliche Compression bedingt eine bessere Voraussage als Einkeilung der Bruchstücke, entstanden durch Fall auf die Füsse. Bei jüngeren Leuten sieht man weiterhin weniger Functionsstörungen, als bei alten, schwächlichen Individuen. Auch die Beteiligung der Gelenke, die häufig synostotische Vereinigung benachbarter Knochenpartieen scheinen von Einfluss zu sein.

Betrachten wir nun die Folgezustände des Compressionsbruches näher, so fällt uns zunächst der Schmerz auf. Er wird von den Patienten vielfach als stechend und bohrend bezeichnet, ist des Morgens beim Aufstehen am grössten und beginnt an der Innenseite der Ferse, um von hier in die mediane Hälfte des Unterschenkels auszustrahlen. Sein Grund liegt wohl in abnormen Knochenleisten, überproducierten Callus, Dislocation von Fragmenten und chronisch entzündlichen Zuständen der Gelenkkapsel und Bänder, zu denen

wohl auch die knöcherne Vereinigung von nicht fracturierten Knochenpartieen zu rechnen ist. Der Gang der Patienten ist in der Regel leicht hinkend, das Abrollen des Fusses beim Gehen bleibt fast vollkommen aus, dabei wird der Fuss in der Regel mit der ganzen Sohle auf den Boden aufgesetzt. Nur bei Verletzung der Calx suchen die Patienten die Schwerlinie ihres Körpers nach dem proc. ant. calc. zu verlegen und bemühen sich deshalb, möglichst mit der Fussspitze aufzutreten. Beuge- und Streckbewegungen fand ich bei meinen Nachuntersuchungen nur sehr selten, Rotations-Bewegungen fast immer mehr oder weniger beschränkt. Ersteres empfinden die Patienten unliebsam beim Hineinschlüpfen in langschäftige Stiefeln, letzteres beim Gehen auf unebenem Boden, dem sie sich aus Mangel der Pro- und Supinations-Bewegung ihres Fusses nicht hinreichend adaptieren können. Der Grund für die mangelhafte Rotation liegt, wie verschiedene meiner Röntgenbilder beweisen, hauptsächlich in knöchernen Verwachsungen zwischen Calcaneus und Talus einerseits und Calcaneus und os cuboideum andererseits. Verdickungen der Gelenkkapseln und ihrer Bänder, sowie dislocierte Knochenfragmente mögen ebenfalls dazu beitragen.

Was die Ausfüllung der Furchen zu beiden Seiten der Achilles-Sehne anbetrifft, so fand ich auffallend häufig nur die mediale bald durch ödematöses, bald durch derbes oder knochenhartes Gewebe ausgefüllt, vielleicht bedingt durch die Fractur des sust. tal., die eine fast regelmässige Begleiterscheinung des Compressionsbruches ist.

Ungefähr die Hälfte der Fälle zeigen eine ausgesprochene Plattfussstellung, mit Einsinken des inneren Fussbogens, nicht selten scheint es dann, als wenn der Fuss in toto gegen den Unterschenkel nach aussen verschoben wäre. Die Plattfussstellung ist gewiss nicht der Grund für die Schmerzen, sie kann, wie Fall XII zeigt, deutlich ausgesprochen sein, ohne erhebliche Beschwerden zu bedingen. In den übrigen Fällen war eine Deformität nicht nachzuweisen. Varus-Stellung fand ich auffallender Weise nicht einmal.

Eine Verlängerung der Ferse bis zu 2 cm war dreimal vorhanden. Sie ist, wie schon oben angegeben, bedingt durch das Herabgleiten des Talus nach vorn und innen auf dem proc. ant. des Calcaneus. Eine Verkürzung um 1 cm weist Fall VIII und XI auf, häufig mag diese nur durch eine starke periostale Auftreibung dicht oberhalb des Ansatzes der Achilles-Sehne vorgetäuscht sein.

Die Distance der Malleolen fand sich nur dann vergrössert, wenn eine Complication mit einem Knöchel- oder Talus-Bruch vorlag. Die in der Regel vorhandene Verbreiterung der Ferse fand ich bis zu einer Ausdehnung von 2 cm; auch kann sie im Laufe der Zeit durch überproducierten Calus an Grösse sicherlich noch zunehmen. Äusserer und innerer Malleolus stehen bei den nachuntersuchten Patienten annähernd gleich häufig dem Sohlenrande genähert. Die stärkste Annäherung zeigt Fall II, hier stand der innere Knöchel um 2 cm tiefer als auf der gesunden Seite.

Eine Folgeerscheinung, die sich stets fand, war eine Atrophie der Wadenmuskulatur, die im Vergleich zur gesunden Extremität bis zu 3 cm betrug.

Trotz des spangiösen Baues der Knochensubstanz konnte ich bei Verletzungen des Fersenbeines eine der lokalen Osteomalacie ähnliche Erkrankung, wie sie schon durch geringfügige Traumen an der Wirbelsäule hervorgerufen wird und unter dem Namen der traumatischen Spondyelitis bekannt ist, nie nachweisen. Es fehlte das für die Wirbel-Erkrankung charakteristische freie Intervall, vielmehr begannen die Schmerzen mit der Verletzung, um gar nicht zu verschwinden und eventuell später zu exacerbieren.

Von besonderem Interesse erscheinen die Röntgenbilder. Sie bestätigen zunächst den Verlauf der Bruchlinien, wie sie Schmitt an der Hand von Calcaneus-Frakturen giebt, die er teils durch Section gewonnen, teils experimentell an Leichen erzeugt hatte. Vier meiner Bilder, von frischen Fersenbein-Brüchen gewonnen, haben sämtlich ein einheitliches Aussehen. Sie zeigen zunächst alle einen Quer-

bruch, zweimal beginnt derselbe im sulcus tarsi, zweimal dicht hinter der Arbicul. tal. calcanea. Von hier aus verläuft er bald vertical, bald schräg nach unten und vorn und mündet in der Nähe der Fusssohle in einem gleich näher zu beschreibenden Längsbruch ein. Letzterer nimmt dreimal in der Articul. calc. cuboid. seinen Anfang, zieht dann parallel der Fusssohle nach hinten, schneidet sich mit dem oben erwähnten Querbruch und verläuft schliesslich nach aufwärts gebogen, um in der Mitte des Calcaneus-Körpers sich zu verlieren. Im vierten Falle beginnt der Längsbruch am unteren Ende des Querbruches und erstreckt sich von da nach der Calx, um hier in der Fusssohle einzumünden, sodass der abgesprengte vordere processus spornartig nach hinten schaut. Neben diesen typischen Bruchlinien finden sich andere unwesentliche, teils im vorderen processus, teils die Calx durchsetzend, unter diesen wiederum besonders Querbrüche, dem ersteren entweder parallel verlaufend, divergierend oder sich mit ihm schneidend. Nicht selten fand ich oberhalb des Fersenbein-Körpers dicht hinter der Articul. tal. calc. ein abgesprengtes Knochen-Fragment; ich halte dasselbe für eins der Tubercula des proc. post. tali in dem Augenblick von dem Körper des Sprungbeins losgesprengt, als es, bei Einwirkung des Traumas, nach unten und vorn sinkend, sich mit seinem hinteren Teil gegen den oberen vorragenden Rand des sust. tali stemmte. Ausgeheilte Calcaneus-Fracturen lassen nach zwei bis drei Jahren Bruchlinien nur selten noch erkennen, hingegen zeigen sie sehr häufig synostotische, oben bereits erwähnte, Verwachsungen zwischen Calcaneus und seiner Nachbarknochen. Zum besseren Verständnis habe ich mir erlaubt, eine schematische Zeichnung der Bruchlinien dieser Arbeit zuzufügen.

Therapeutisch fragt es sich zunächst, ist es ratsam die eingekeilten Fragmente zu reponieren oder nicht? Einzelne Chirurgen, wie Legouest, Bardenheuer und Körte empfehlen die Reposition der Fragmente resp. das Redressement des Fusses. Ihnen gegenüber steht eine

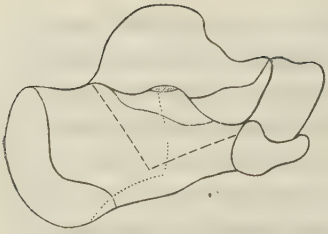

Fall VIII .....
Fall IX --------

Fall X .....
Fall XII --------

grössere Zahl von Autoren, wie Malgaigne, Ravoth, Pinner, Bähr und andere, welche in der gewaltsamen Richtigstellung der Fragmente einen groben Fehler erblicken und das mit Recht, denn einmal besteht in der Regel keine zu hebende Dislocation und dann wird, wie Ravoth sagt, die Geschwulst sowie die Weise der Abweichung die etwa anzuwendenden Manöver weder gestatten, noch rätlich erscheinen lassen. Auch chronisch entzündliche Processe mit nachträglicher Versteifung des talo-calcanealen und cruralen Gelenkes können sich an solch gewaltsame Manipulationen anschliessen. In der weiteren Behandlung stimmt der grösste Teil der Autoren überein: Hochlagerung der verletzten Extremität in einer Volkmannschen Schiene oder mittelst dorsaler Suspension für die ersten acht bis zehn Tage; dann Anlegung eines Gipsverbandes in leicht übercorrigierender Varus-Stellung bis zur completten Consolidation. Hüter allein empfiehlt frühzeitiges Umherlaufen, Malgaigne und Bähr raten dringend davor ab und empfehlen Schonung des Fusses auf vier bis fünf Wochen, ja darüber hinaus, von der Meinung ausgehend, dass eine frühzeitige Belastung des Calcaneus Formveränderungen und fehlerhafte Stellung des Fusses noch nachträglich hervorrufen könne.

Die Behandlung der hiesigen königl. Klinik zeichnet sich dadurch aus, dass sie bei Vermeidung der Belastung die Patienten schon früh umhergehen lässt. Dieselbe besteht kurz in folgendem: Die verletzte Extremität wird unter

täglich zu wechselnden feuchten Verbänden auf einer Volkmannschen Schiene in Hochlagerung gebracht, bis die Schwellung wesentlich abgenommen hat, was einen Zeitraum von sechs bis zehn Tagen erfordert. Nach Ablauf dieser Zeit erfolgt die Anlegung eines Gipsverbandes mit dick gepolsterter Sohle (Dollinger) in leichter Varus-Stellung, hinaufreichend bis zu den Epicondylen der Tibia, die als Hauptstützpunkt dienen sollen. Sobald die Hülse gehärtet ist, beginnen die Patienten umherzulaufen. In diesem frühzeitigen Aufstehen besteht wesentlich der Unterschied dieser Therapie gegenüber anderen. Eine übermässig starke Belastung des Calcaneus durch die Schwere des Körpers mit nachträglicher Deformität des Fusses und tieferer Eintreibung der Fragmente, wie sie Bähr und andere befürchten, wird hierbei vollkommen vermieden, da die Condylen der Tibia den Hauptstützpunkt für den Körper bilden. Der Reiz aber, der durch die geringe Belastung des Calcaneus ausgeübt wird, trägt wesentlich zur Callus-Bildung und Consolidation seiner Fragmente bei. Nach abermals 14 Tagen bis drei Wochen wird dieser Gipsverband mit einem abnehmbaren vertauscht, die Extremität wird täglich gebadet, massiert und mit activen und passiven Bewegungen an geeigneten Pendel-Apparaten behandelt.

Eine nachträgliche Plattfuss-Stellung des Fusses durch Plattfuss-Einlagen oder gar, wie vorgeschlagen, durch eine supramalleoläre Osteotomie beseitigen zu wollen, wäre zwecklos, da diese wohl nicht der Grund der späteren Beschwerden ist. Sind einzelne Fragmente derart dislociert, dass die darüber liegende Haut in ihrer Ernährung gestört erscheint, sind die Bruchstücke stark gelockert, oder steht eine äussere Wunde mit der Fractur in Verbindung, dann erscheint es durchaus ratsam, die vorspringenden Knochenpartieen zu resecieren. Liegen bei einer complicierten Fractur ausgedehnte Zersplitterungen des Calcaneus vor, ist anzunehmen, dass die zersetzte Haut nicht zur Bedeckung der verletzten Partieen hinreicht, oder sind ausgedehnte Narben-Contracturen zu erwarten, dann erscheint

es gerechtfertigt, den Calcaneus durch subperiostale Resection zu entfernen. Diese giebt nach den Publicationen von Tolaillon, Schinzinger, Humphy, Barthauer und anderen, namentlich bei jüngeren Individuen, ein durchaus günstiges functionelles Resultat. Im übrigen sind die complicierten Fracturen nach den üblichen Regeln der Asepsis und Antisepsis zu behandeln.

Am Schlusse dieser Betrachtungen sei es mir gestattet, 12 in der Königl. chirurgischen Klinik zu Breslau beobachtete und mir vom Herrn Geheimrat Prof. Dr. Mikulicz gütigst überlassene Fälle von Compressionsbruch des Calcaneus näher zu schildern.

Fall I.

Arbeiter W. Sch. Aufgenommen den 1. Oktober 1894, entlassen den 13. Oktober 1894.

Diagnose: Fractura calcanei complic. sin. (tali et malleoli lat.)

Ätiologie: Patient schlug beim Fallen aus einer Höhe von 3 Stock mit der Ferse des linken Fusses heftig auf eine Mauer auf.

Status localis. Am linken Unterschenkel, der mit reichlichen Blutgerinnseln bedeckt ist, kommt eine 3 cm lange Wunde in der Gegend des malleol. med. zum Vorschein. Dieselbe verläuft schräg von oben hinten nach unten vorn, und blutet ziemlich erheblich. Der Fuss steht in leichter Valgus-Stellung Erhebliche Schwellung desselben, die besonders unter den Malleolen hervortritt. Die Verbreitung der Ferse ist ziemlich erheblich. Die Malleolar-Distance ist links um nicht ganz 1 cm breiter wie rechts. Der äussere Knöchel erscheint dem Sohlenrande etwas genähert. Druck auf den hinteren Fersenbein-Abschnitt äusserst schmerzhaft. Bei Bewegungen des letzteren fühlt man deutlich Crepitation.

Therapie: Die Umgebung der Wunde wird gereinigt, Jodoformgaze-Verband und Hochlagerung des Beines in eine Volkmann'sche Schiene.

Den 10. Oktober. Aseptischer Trockenverband und Anlegung eines Gipsverbandes in leicht übercorrigierender Varus-Stellung.

Den 13. Oktober Patient wird heute auf eigenen Wunsch nach Hause entlassen, mit der Weisung den Gipsverband bis auf weiteres noch zu tragen.

Nachuntersuchung vom 23. April 1900: Patient klagt schon nach einstündiger Arbeit, die ihn zwingt auf den Beinen

zu stehen, über stechenden Schmerz, der in der Fusssohle beginnend, sich bis weit hinauf am Unterschenkel erstreckt, dgl. über schnelleintretende Ermüdung. — Der Gang des Patienten ist, auch wenn er sich unbeobachtet meint, leicht hinkend. Unter dem inneren Knöchel des linken Fusses findet sich eine, der oben beschriebenen Wundfläche entsprechende Narbe. Der Fuss zeigt auffallende Formveränderungen. Er steht in deutlich sichtbarer Pronations-Stellung, der innere Fussbogen ist fast gänzlich abgeflacht und eingesunken; der Fuss erscheint dadurch im Gelenk geknickt, sodass seine verticale Achse einen stumpfen Winkel mit der Längsachse des Unterschenkels bildet. Unter den Malleolen finden sich beiderseits erhebliche Hervortreibungen, die sich bei der Palpation als Knochengewebe erweisen. Desgleichen fühlt man nach hinten und unten vom inneren Knöchel, sowie auf der Fusssohle je eine knöcherne Prominenz, erstere dürfte dem abgesprengten sust. tali, letztere dem sohlenwärts verschobenen proc. ant. entsprechen. Von den Furchen zu beiden Seiten der Achilles-Sehne ist die innere fast gänzlich, die äussere nur wenig mit einer sich derb anfühlenden Gewebsverdichtung ausgefüllt. Beuge- und Streckbewegungen sind mangelhaft, Pro- und Supination fast gar nicht ausführbar. Beim Versuch, sich auf die Fussspitze zu stellen, sinkt Patient mit dem erkrankten Fusse um; er rollt den Fuss beim Gehen mangelhaft ab und setzt ihn mit dem hinteren Teil der Sohle zuerst auf. Der Querdurchmesser der Ferse beträgt links 7, rechts $5^1/_4$ cm; die Distance der Malleol. links 8, rechts 7 cm. Der äussere Malleolus steht um $^1/_2$ cm tiefer als auf der gesunden Seite. Die linke Ferse ist um $^1/_4$ cm länger. Die Wade ist um 3 cm schwächer. Das von mir heut angefertigte Röntgen-Bild ergiebt: Der Calcaneus erscheint erheblich abgeflacht. Talus und Fersenbein sind im Bereich ihrer Articulation knöchern mit einander verwachsen. Die proc. ant. beider Knochen zeigen ganz unregelmässige, fleckige Schatten, die ihnen ein angenagtes Aussehen verleihen. Die Lücken zwischen den Malleolen und der Calx sind durch Knochengewebe ausgefüllt. Der Malleol. ext. zeigt einen querverlaufenden, offenbar einer alten Bruchlinie entsprechenden Schatten mit unregelmässigen zackigen Rändern.

Fall II.

Anstreicher G. Sch., 32 Jahre. Aufgenommen den 8. November 1894, entlassen den 12. Dezember 1894.

Diagnose: Fract. calcanei dextr., malleol. med. et tali.

Ätiologie: Sturz aus einer Höhe von 4,5 m auf den leicht nach aussen rotierten rechten Fuss.

Status localis: Im Bereich des rechten Fusses sieht man eine von den Zehen bis über das untere Drittel des Unterschenkels hinaus sich erstreckende Anschwellung, in deren Gebiet die Haut stellenweise grünlich gelblich gefärbt ist. Innerhalb der diffusen Schwellung treten ganz besonders ausgesprochene Schwellungen am Malleol. med., sowie, wenn auch geringer, unterhalb der Knöchelń hervor. Die Schwellung ist von teigiger, elastischer Consistenz. Verfolgt man die Knochen des Unterschenkels, indem man von oben her mit kräftigem Druck an ihnen entlang fährt, so constatiert man eine intensive Schmerzhaftigkeit am inneren Malleolus, sowie bei seitlichem Druck am Fersenbein. Auch beim Aneinanderdrücken der beiden Unterschenkelknochen wird lebhafter Schmerz am inneren Knöchel empfunden. Die Prüfung, ob eine Dislocation von Knochenfragmenten vorhanden, lässt sich wegen der damit verbundenen Schmerzhaftigkeit nicht ausführen. Die Bewegungen im Talocrural-Gelenk sind zwar etwas beschränkt, immerhin aber ohne wesentlichen Schmerz möglich. Bei Ausführung derselben fühlt und hört man ein knackendes, reibendes Geräusch, dessen grösste Intensität in der Gegend des oberen hinteren Calcaneus-Abschnittes ist. Hier lässt sich ein oberes hinteres Fragment deutlich gegen den übrigen Teil des Calcaneus verschieben. Eine Verbreiterung der Ferse fehlt.

Den 16. November. Die Schwellung, die in den ersten Tagen noch erheblich zugenommen hatte, ist in den letzten Tagen auf Umschläge mit essigsaurer Thonerde und Hochlagerung der kranken Extremität in einer Volkmann'schen Schiene fast ganz zurückgegangen.

Den 17. November. Anlegung eines gepolsterten Gipsverbandes, der von den Zehen bis zur Tuberos. tib. reicht.

Den 18. November. Patient läuft mit dem Verbande leidlich umher.

Den 6. Dezember. Anlegung eines abnehmbaren Gipsverbandes. Massage, Bäder.

Den 12. Dezember. Patient wird als annähernd geheilt entlassen, mit der Weisung, den Verband noch weiter zu tragen.

Nachuntersuchung vom 29. April 1900: Patient giebt an, dass er in den auf den Unfall zunächst folgenden Jahren schon nach kurzer Anstrengung der eintretenden Schmerzen wegen die Arbeit einstellen musste. Eine erhebliche Anschwellung der Ferse, sowie des Fussrückens, und eine deutliche Entzündung am letzteren, die von dem damals ihn behandelnden Arzt für tuberkulös gehalten wurde, zwangen ihn vor ca. 2 Jahren $^1/_4$ Jahr lang das Bett zu hüten. Nach abermals $^1/_4$ Jahr

wiederholte sich das Leiden, ohne dass der Fuss an der bezeichneten Stelle aufgegangen wäre. Einspritzungen wurden nicht gemacht. Auch jetzt, nachdem 6 Jahre über seinem Unfall verstrichen sind, klagt Patient nach 1—2 stündigem Laufen über stechenden Schmerz in der Ferse, der nach der Innenseite des Unterschenkels ausstrahlt.

Status localis. Starke Plattfussstellung des nach aussen rotierten Fusses, der innere Fussbogen ist gesenkt. Die medianwärts von der Achilles-Sehne gelegene Grube ist mit derbem Gewebe ausgefüllt, die äussere ist frei. Der Fuss steht so, als wenn er in toto nach aussen verschoben wäre. Das Abwickeln des Fusses bleibt beim Gehen aus. Der Gang ist leicht hinkend, der Fuss wird dabei mit der ganzen Fusssohle aufgesetzt. Beuge- und Streckbewegungen zeigen leichte Beschränkung. Pro- und Supination sind fast gänzlich aufgehoben. Hinter und unter beiden Malleolen starke Knochen-Auftreibungen; der Ansatz der Achilles-Sehne zeigt periostale Verdickung. Am Aussenrande ein etwa übererbsengrosser, vielleicht dem proc. inframalleol. entsprechender Höcker. Der Querdurchmesser der Ferse ist um 2 cm gegen den der gesunden Seite verbreitert. Die Distance der Knöcheln beträgt rechts 8, links 7 cm. Der innere ist um 2 cm im queren Durchmesser dicker als der der linken Seite. Die Ferse ist auf dem erkrankten Fusse um nicht ganz 2 cm länger. Der innere Knöchel steht um 2 cm, der äussere um $^1/_2$ cm dem Sohlenrande näher, als die Distance links beträgt. Die Wadenmuskulatur zeigt eine circulär gemessene Atrophie von 3 cm. Auf dem Fussrücken findet sich eine etwa fünfmarkstückgrosse blaurot verfärbte Hautpartie. Das darunter gelegene Gewebe fühlt sich derb an, der Knochen ist nicht aufgetrieben. Ein Knochenherd liess sich mittels einer Röntgen-Photographie mit Sicherheit nicht nachweisen. Eine von der Seite des Fusses gemachte Aufnahme zeigte eine starke Zertrümmerung des Talus, der abgeflacht von zahlreichen Schatten durchsetzt erscheint. Der Calcaneus ist vorn mit dem os cuboideum knöchern verwachsen, von seinem hinteren processus geht ebenfalls eine verknöcherte periostale, lang gezogene Auftreibung zu den Malleolen empor.

Fall III.

Bildhauerlehrling O. Sch., 17 Jahre. Aufgenommen den 16. Oktober 1895, entlassen den 26. Oktober 1895.

Ätiologie: Sturz aus einer Höhe von 7 m auf die Ferse.

Status localis: Die Vertiefungen zu beiden Seiten der Achilles-Sehne sind durch eine weiche ödematöse Anschwellung

ausgefüllt. Die Malleolen nicht deutlich abgesetzt, gehen in die plump gestaltete Hackengegend über. Der Calcaneus zeigt etwa in seiner Mitte eine Verbreiterung um ca. $^1/_2$ cm gegen die gesunde Seite. Hier empfindet Patient bei Druck lebhaften Schmerz. Der Fuss steht in leichter Valgus-Stellung. Das Stehen auf dem erkrankten Fusse, namentlich aber auf der Ferse, ist unmöglich. Die Distance der Malleolen ist links wie rechts gleich gross.

Diagnosis: Fractura calcanei dextr.

Therapie: Hochlagerung des Beines mit feuchten Verbänden.

Den 21. Oktober. Die Schwellung hat wesentlich abgenommen. Anlegung eines namentlich auf der Fusssohle gut gepolsterten Gipsverbandes, mit dem Patient umhergeht.

Den 26. Oktober. Patient wird auf Wunsch entlassen.

Nachuntersuchung vom 21. April 1900: Patient giebt an, nur noch kurze Zeit nach Ablegung des Gipsverbandes unter Schmerzen mit der Fussspitze zuerst aufgetreten zu sein. Die Beschwerden, die schon nach wenigen Wochen fast ganz verschwunden waren, haben sich seitdem derart gebessert, dass seiner Einstellung zum Militär vor $^1/_2$ Jahr nichts im Wege stand. Als Soldat konnte er sich allen Anstrengungen unterwerfen, nur nach ausgedehnten Marschübungen empfand er leichte Schmerzen in der betreffenden Ferse.

Sein Gang zeigt keine Besonderheiten. Eine Verbreiterung der Ferse ist nicht nachweisbar, an dem hinteren processus fühlt man eine leichte Auftreibung des Knochens. Schmerzpunkte sind nicht vorhanden. Sämtliche Bewegungen frei und schmerzlos. Der quere Durchmesser des Fussgelenkes dicht unterhalb der Malleolen beträgt rechts 8,5, links 8 cm. Der innere Knöchel steht um $^1/_2$ cm dem Fusssohlenrande näher als der der gesunden Seite. Eine Atrophie der Wadenmuskulatur ist kaum vorhanden. (Rechts 33,5, links 34 cm.)

Fall IV.

Arbeiter C. M., 32 Jahre. Aufgenommen den 6. Januar 1896, entlassen den 3. Februar 1896.

Diagnose: Fractur. calcanei dextr. et malleol ext.

Ätiologie: Fall auf die rechte Ferse aus einer Höhe von 3—4 m.

Status localis: Die ganze rechte Fussgelenkgegend zeigt eine erhebliche Schwellung und Druckempfindlichkeit. Die Achilles-Sehne ist nicht deutlich markiert, während sie am gesunden Fuss scharf hervorspringt. Durch Schwellung und Schmerzhaftigkeit auf Druck zeichnet sich besonders die unter-

halb der Malleolen gelegene Gegend aus. Am äusseren Malleolus fällt eine deutliche Lücke auf. Auch ist hier Crepitation nachweisbar. Der Fuss zeigt leichte Valgus- und eine auffallende Spitzfussstellung. Die Distance zwischen dem unteren Rande des Malleol. ext. und der Fusssohle beträgt rechts 1 cm weniger wie links. Ein Stehen auf dem verletzten Bein ist unmöglich.

Den 16. Januar. Unter feuchten Verbänden und Hochlagerung der Extremität hat die Schwellung wesentlich abgenommen. Anlegung eines Gipsverbandes mit Wattepolsterung der Planta pedis (Dollinger). Der Verband reicht nach aufwärts bis an die Condylen der Tibia.

Den 30. Januar. Abnahme des Verbandes. Die Fractur-Stelle ist fast gar nicht mehr druckempfindlich. Anlegung eines abnehmbaren Gipsverbandes. Massage.

Den 3. Februar. Patient zur ambulanten Massage-Behandlung entlassen.

Patient ist am 28. März 1900 an einer Lungen-Entzündung verstorben. Seine Frau giebt an, er habe nur mit Mühe und unter starken Schmerzen, sowie Anschwellung des erkrankten Fusses seinem Berufe nachgehen können. Die ihm ursprünglich zuerkannte Rente von 50% sei nachträglich auf 25% herabgesetzt.

Fall V.

Bauarbeiter H. S., 23 Jahre. Aufgenommen den 29. Februar 1896, entlassen den 14. März 1896.

Diagnose: Fractura calcanei sin.

Ätiologie: Sturz auf beide Fersen aus der Höhe eines Stockwerks.

Status localis: Der linke Fuss steht anscheinend in einer geringen Plattfussstellung, ohne dass die Wölbung des Fusses völlig aufgehoben wäre. Erhebliche Schwellung des Fusses, die namentlich unter den Malleolen sitzt. Die Verbreiterung der Ferse beträgt gegen rechts 1 cm. Streckung und Beugung des Fusses sind nur wenig schmerzhaft, dagegen ruft Rotation des Fusses um seine Längsachse lebhaften Schmerz hervor. Calcaneus namentlich in seinen vorderen Partieen stark druckempfindlich. Die Distance der Knöcheln ist nicht verbreitert.

Therapie: Essigsaurer Thonerde-Verband. Der Fuss wird in einer Volkmann'schen Schiene hoch gelagert.

Den 4. März. Eingipsung des Fusses rechtwinklig in leichter Varus-Stellung in üblicher Weise.

Den 6. März. Patient soll aufstehen und mit dem Gipsverbande herumgehen.

Den 14. März. Patient wird heut mit einem abnehmbaren Gipsverbande zur poliklinischen Nachbehandlung entlassen.

Aufenthaltsort sowie nähere Wohnungs-Angabe des Patienten sind trotz umfangreicher Nachforschungen nicht zu ermitteln gewesen.

Fall VI.

Arbeiter W. W., 34 Jahre. Aufgenommen den 30. Mai 1897, entlassen den 5. Juli 1897.

Diagnose: Fractura calcanei invet. lateris ubriusque. (Fractura tali.)

Ätiologie: Patient stürzte vor $^1/_2$ Jahr aus einer Höhe von 4 m auf unebenes Pflaster, mit beiden Fersen zuerst aufschlagend.

Die Untersuchung des zur Begutachtung aufgenommenen Patienten ergab am 30. Mai 1897 folgendes Resultat:

Patient tritt äusserst vorsichtig und zwar mit dem hinteren Teil des Fusses zuerst auf. Die Fersengegend des rechten Fusses erscheint etwas verbreitert, die Gegend unter dem Malleol. lat. durch eine derbe, mehr hart sich anfühlende Resistenz aufgetrieben. Die Furchen zu beiden Seiten der Achilles-Sehne sind zum grössten Teil mit ödematösen Gewebsmassen ausgefüllt. Bei Supinations-Bewegungen des Fusses wird besonders in der Gegend des Köpfchens des III. Metatarsal-Knochen Schmerz verspürt; Beuge und Streckbewegungen sind ebenfalls leicht gehindert. Crepitation ist nicht wahrnehmbar. Als besonders druckempfindlich wird eine Stelle 2 cm vor dem Malleol. lat. und eine solche vorn am Malleol. med. bezeichnet. Der linke Fuss ist ebenfalls in der Fersengegend verbreitert. Auch hier ist eine stärkere Auftreibung unter und hinter dem Malleol. med. zu sehen und zu fühlen. Beuge- und Streckbewegungen sind behindert, Pro- und Supination fast gar nicht ausführbar. 2 cm unter dem Malleol. lat. ist eine äusserst schmerzhafte Stelle an der Sohlenfläche des Calcaneus. Schlag auf die Sohle wird nicht als Schmerz empfunden. Auch hier findet sich auffallender Weise ein Schmerzpunkt an der Basis des III. Metatarsal-Knochens.

Therapie: Massage, Bäder und Bewegungen an Pendel-Apparaten.

Den 5. Juli. Patient wird heute als gebessert nach Hause entlassen.

Bei der am 28. April 1900 vorgenommenen Nachuntersuchung giebt Patient an, dass er schon nach einstündigem Laufen oder Stehen auf den Füssen lebhafte Schmerzen empfinde, die ihn zwangen, seine stehende Beschäftigung mit einer sitzenden,

nämlich der eines Steinklopfers, zu vertauschen. Die Schmerzen sind vor allem im linken Fuss sehr stark und strahlen nach dem Unterschenkel aus. Ergänzend zum oberen Status lässt sich noch folgendes anführen. Der linke Fuss steht in leichter Plattfussstellung, an dem andern ist eine derartige Formveränderung nicht nachweisbar. Von den Furchen zu beiden Seiten der Achilles-Sehne ist nur die linke innere in ihren unteren Partien durch derbes Knochengewebe ausgefüllt. Die unter dem linken inneren Malleolus vorspringende Knochen-Auftreibung reicht bis dicht an den inneren Knöchel heran. Rechts palpiert man einen der Lage des sustentaculum entsprechenden, grösseren, auf Druck sehr schmerzhaften Knochenvorsprung, desgleichen einen solchen auf der Aussenseite der Calx. Die Distance der Malleolen ist links $^1/_2$ cm breiter als rechts. Der Abstand der Knöcheln von der Fusssohle beträgt rechts aussen 6, innen 5,5; links aussen 5,5, innen 6,5 cm, sodass der linke äussere und der rechte innere einen gewissen Tiefstand aufweisen. Länge des Fusses und der Ferse, sowie Wadenumfang beiderseits gleich gross. Die heut von mir vorgenommene Röntgen-Aufnahme beider Füsse ergiebt: Links sind am Calcaneus selbst keinerlei Schatten, die auf eine ehemalige Fractur schliessen liessen, nachzuweisen. Sein vorderer Rand ist synostotisch durch schmale Knochenzüge mit dem os cuboideum verbunden. Der vordere proc. des talus zeigt einen unregelmässigen, seiner Längsachse parallel verlaufenden Schatten, der in Verein mit der vorhin erwähnten Verbreiterung der Malleolen wohl mit Sicherheit auf eine ehemalige Talus-Fractur schliessen lässt. Rechts sieht man einen quer durch die Calx verlaufenden, sehr breiten Schattenzug, von dessem unteren Ende ein zweiter mehr senkrecht aufsteigt, um in der Mitte der Calx sich zu verlieren. Offenbar war hier durch Sturz auf den Fuss der hintere processus ohne wesentliche Dislocation vom übrigen Fersenbein-Körper abgetrennt. Das sust. tal. sieht man durch einen bogenförmig, sehr deutlich ausgeprägten Schatten von seinem Insertions-Punkt abgesprengt. Auch hier sieht man Knochenleisten, die die obere Fläche des Calcaneus mit dem Talus verbinden.

Fall VII.

Arbeiter W. G., 34 Jahre. Aufgenommen den 15. April 1897, entlassen den 13. Mai 1897.

Diagnose: Fractura calcanei dextr. et malleol. int. Laceratio brachii.

Ätiologie: Patient wurde von dem Treibriemen eines im Gange befindlichen Maschinenrades erfasst, herumgeschleudert und dann mit beiden Füssen zuerst auf den Boden geworfen.

Status localis: Der rechte Fuss zeigt besonders unterhalb beider Malleolen eine starke Schwellung und blutige Suffundierung. Diese Veränderung zeigt auch das untere Drittel des Unterschenkels, ein Teil des Fussrückens, sowie das Fusssohlengewölbe. Die Distance vom Malleol. ext. bis zur Ferse beträgt rechts 6 cm, links 7 cm. Die Malleolen sind frei abtastbar, unmittelbar unter denselben besteht grosse Druckempfindlichkeit, ebenso äussert Patient Schmerzen bei Druck von der Planta nach oben. Das Fusssohlengewölbe erscheint etwas verbreitert. Crepitation ist nicht zu fühlen, desgleichen keinerlei scharfen Vorsprünge am Fersenbein.

Therapie: Der Fuss wird mit Umschlägen von essigsaurer Thonerde in eine Volkmann'sche Schiene gelegt. Der rechte Arm ist bereits ausserhalb wegen schwerer Verletzung desselben im oberen Drittel des Humerus amputiert worden.

Den 22. April. Die Schwellung hat erheblich abgenommen. Anlegung eines auf der Planta gut gepolsterten Gipsverbandes nach Dollinger, mit dem Patient umherläuft.

Den 6. Mai. Der Verband wird mit einem abnehmbaren Gipsverband vertauscht. Massage.

Den 13. Mai. Patient wird als fast geheilt zur poliklinischen Nachbehandlung entlassen. (Der Oberarmstumpf ist nach Abstossung einiger gangränöser Hautpartieen reaktionslos geheilt.)

Den 17. Mai. Patient kommt zum Verband-Wechsel. Er hat mit seiner Calcaneus-Fractur $^5/_4$ Stunden Wegs zurückgelegt.

Nachuntersuchung vom 19. April 1900: Patient ist mit seinem jetzigen Zustand nicht zufrieden; klagt über Schmerzen nach angestrengtem Laufen und Anschwellung des Beines. Redensarten von ihm und seiner Frau: „Die Rente wäre in Anbetracht des erheblichen Unfalls viel zu niedrig," lassen auf eine gewisse Übertreibung schliessen, was aus dem örtlichen Befunde ebenfalls hervorgeht.

Status localis: Der in leichter Valgus-Stellung stehende Fuss zeigt keine wesentliche Deformität. Die Furchen zu beiden Seiten der Achilles-Sehne sind deutlich und tief ausgeprägt, nur am Ansatz dieser Sehne zeigt die Ferse eine Verbreiterung ihres Knochengewebes, Beuge- und Streck-, Dreh-, Pro- und Supinations-Bewegungen sind vollkommen frei und schmerzlos. Nach unten und vorn vom Malleol. ext. findet sich ein etwa kirschkerngrosser Knochenvorsprung. Die Verbreiterung der Ferse beträgt gegen die gesunde Seite 1 cm. Innerer und äusserer Malleolus stehen

je um 1 cm der Sohlenfläche näher als links. Patient tritt mit dem ganzen Fuss auf den Boden auf und wickelt denselben beim Gehen nur mangelhaft ab. Der rechte Fuss ist, vom hintersten Punkt der Ferse bis zur Grosszehenspitze gemessen, um 1,5 cm länger als links. Die Wadenmuskulatur der erkrankten Seite ist 2 cm schwächer.

Das Röntgen-Bild ergiebt: Der Calcaneus erscheint in seinem sagitalen Durchmesser deutlich verlängert, während seine Höhe sich als abgeflacht erweist. Im Bereich des vorderen processus finden sich mehrere, unregelmässig gestaltete, quer laufende und zum Teil sich kreuzende Schatten, die auf eine erhebliche Zertrümmerung des vorderen Teils des Calcaneus schliessen lassen. Von hier aus sieht man einige, mehr oder weniger starke Knochenleisten zum Talus hinaufziehen, um sich an seinem Gewebe festzusetzen. Von der Calx ist ein kleines Stück abgesprengt, nach hinten oben dislociert und nicht durch Knochengewebe, sondern jedenfalls feste fibröse Narbenstränge mit dem übrigen Knochenkörper verbunden. Der innere Malleolus zeigt nahe seinem unteren Ende eine querverlaufende Bruchlinie.

Fall VIII.

Müller C. M., 42 Jahre. Aufgenommen den 15. Oktober 1897.

Diagnose: Fractura calcanei dextr.

Ätiologie: Sturz aus einer Höhe von 12 Fuss auf die Fersen. Patient konnte bald nach dem Unfall nicht mehr selbständig auftreten. Er lag nur 2 Tage in der Kgl. Klinik und wurde auf seinen Wunsch nach dieser Zeit in seine Wohnung geschafft. Die damals angefertigte Röntgen-Photographie ergab: Von dem sulcus tarsi sieht man eine breite Spalte im Calcaneus-Körper nach abwärts verlaufen. Dieselbe mündet nicht weit von der Fusssohle in einen, an ihrem Endpunkt beginnenden Längsbruch ein. Letzterer verläuft parallel der Fusssohle zunächst nach hinten und biegt dann in diese ein, sodass das vordere Fragment spornartig nach hinten schaut.

Den 1. Mai 1900 giebt Patient an, es gäbe Zeiten, wo er den ganzen Tag ununterbrochen und ohne Beschwerden auf den Beinen sein könne. Nur bei Änderung der Witterung klagt er über Eingeschlafensein des Fusses und leicht stechende Schmerzen, die nach dem Unterschenkel ausstrahlen. Zuweilen knickt er mit dem verletzten Fuss unter Schmerzen um.

Status localis: Ausgesprochene Plattfussstellung des Fusses; der Gang ist leicht hinkend, der Fuss wird dabei gar nicht abgerollt und mit der ganzen Fusssohle aufgesetzt. Die Dorsalflexion des Fusses ist frei, bei volarer klagt Patient über

Schmerzen an der Bruchstelle. Rotation erheblich beschränkt. Auf der Aussenseite des Calcaneus fühlt man eine von hinten nach vorn verlaufende, kleinfingerbreite Knochenleiste, welche mit ihrem oberen Ende an den Malleolus grenzt. Die Distanz der Knöcheln ist beiderseits gleich gross. Ein Tiefstand derselben ist nicht vorhanden. Die Wadenmuskulatur zeigt eine Atrophie um 1,5 cm. Die rechte Ferse erscheint um 1 cm kürzer.

Fall IX.

Monteur H. S., 31 Jahre, Berlin. Aufgenommen den 22. September 1898, entlassen den 14. Oktober 1898.

Diagnose: Fractura calcanei dextr.

Ätiologie: Sturz aus einer Höhe von 3 m auf die Ferse. (Patient konnte bald nach dem Unfall nicht mehr selbständig laufen.)

Status localis: Starker Druckschmerz unterhalb der Malleolen. Auf diese Gegend ist auch hauptsächlich die Schwellung beschränkt. Der Fuss zeigt eine leichte Valgus-Stellung. Crepitation ist nicht vorhanden. An den Malleolen eine Deformität nicht nachweisbar. Der queré Durchmesser des Fersenbeins zeigt eine Verbreiterung um 0,5 cm. Die Röntgen-Aufnahme bestätigte die Diagnose. Dieselbe ergab:

Hinter der Articulatio tib. tarsea, dem Ende des proc. post. tali entsprechend, beginnt eine Bruchlinie, schräg von hinten oben nach vorn unten verlaufend. In der Nähe der Fusssohle biegt dieselbe in einen andern, längs verlaufenden Bruchspalt ein. Letzterer nimmt seinen Anfang am oberen Ende der Articul. calc. cuboid., verläuft von da bogenförmig nach abwärts, um in der Mitte des Fersenbeins in die erst erwähnte Knochenlücke überzugehen. Oberhalb der Calx findet sich ein etwa erbsengrosses Knochenfragment, das einem der Tubercula des process. post. tali entsprechen dürfte.

Therapie: Hochlagerung in Volkmann'scher Schiene, unter feuchten Verbänden.

Den 30. September. Die Schwellung, die in den ersten Tagen noch zunahm, ist heute wesentlich verkleinert.

Anlegung eines Gipsverbandes, bis an die Condylen der Tibia reichend. (Dollinger.)

1. Oktober. Patient läuft mit dem Verbande ohne erhebliche Beschwerden umher.

14. Oktober. Anlegung eines abnehmbaren Gipsverbandes. Massage, aktive und passive Bewegungen. Patient wird auf Wunsch entlassen.

Patient, der für mich augenblicklich nicht zu erreichen ist, wurde vor einigen Wochen von Herrn Privatdocenten Dr. Henle nachuntersucht. Er zeigte absolut keine Functionsstörungen und konnte ungehindert, ohne Schmerzen, seinem anstrengenden Berufe nachgehen. Von den Bewegungen zeigte nur die Rotation leichte Beschränkung.

Fall X.

Arbeiter G. R. Aufgenommen den 25. November 1898, entlassen den 20. Januar 1899.

Diagnose: Fractura calcanei sin. et patellae dextrae.

Ätiologie: Sturz aus einer Höhe von 10 m auf den linken Fuss.

Status localis: Mässige Anschwellung der linken Fersengegend. Der Calcaneus ist im queren Durchmesser um 1,5 cm deutlich sichtbar verbreitert. Bei jeder Berührung ist die Ferse äusserst schmerzhaft. Von Bewegungen sind namentlich Rotationen um die Längsachse wegen der damit verbundenen Schmerzhaftigkeit fast ganz unmöglich. Auch Beuge- und Streckbewegungen zeigen eine leichte Beschränkung. Der innere Malleol. steht um 1 cm der Fusssohle näher als auf der gesunden Seite. Das Stehen auf dem verletzten Fuss ist dem Patienten unmöglich. Das Röntgen-Bild ergab: Vom sulcus tarsi aus sieht man deutlich zwei Querbrüche, den einen nach hinten, den andern nach vorn und unten, also divergierend, verlaufend. In der Nähe der Fusssohle münden beide in einen Längsbruch ein. Diese Bruchlinie, in der Articul. calc. cuboid. beginnend, erstreckt sich von da zunächst parallel der Fusssohle nach hinten, um an der Kreuzungsstelle mit dem hinteren Querbruch nach oben umzubiegen und sich dicht hinter der Articul. tal. calcanea zu verlieren. Auch die Calx zeigt an der Insertionsstelle der Achilles-Sehne eine deutliche quer verlaufende Infraction.

Am rechten Knie findet sich neben vereinzelten Hautabschürfungen eine erhebliche Anschwellung und eine deutliche Diastase der beiden Patellar-Fragmente.

Therapie: Anlegung eines Gipsverbandes mit Adaption der Patellar-Fragmente von der Mitte des Unterschenkels bis zu der des Oberschenkels. Die linke Extremität wird mit feuchten Verbänden in einer Volkmann'schen Schiene hoch gelagert.

2. Dezember. Die Schwellung in der Fersengegend fast gänzlich geschwunden, Anlegung eines gepolsterten Gipsverbandes bis an die Epicondylen der Tibia hinaufreichend.

Den 1. Januar. Abnehmbarer Gipsverband. Patient steht auf. Die Patellar-Fragmente berühren sich fast, sodass von einer Fractur wenig zu merken ist. Quadriceps rechts stark atrophisch.

Den 20. Januar. Patient wird heute als geheilt entlassen. Er läuft ohne Stock schmerzlos umher.

G. R. starb einige Wochen darauf an einer Miliar-Tuberculose im Josephsstift zu Breslau.

Fall XI.

Arbeiterskind E. Sp., 12 Jahre. Aufgenommen den 25. Januar 1899, entlassen den 30. März 1899.

Diagnose: Fractura calcanei complic. male sanata. Ulcus pedis.

Ätiologie: Patientin wurde vor vier Jahren durch einen mit Holz beladenen Wagen überfahren, wobei ihr das hintere Wagenrad über die rechte Ferse ging.

Status localis: Rechterseits ist im Bereich der Ferse auf der Fusssohle die Haut durch ein strahlenförmig verlaufendes, dickes, schwieliges, auf der Unterlage festsitzendes Narbengewebe ersetzt; die Fusssohle selbst zeigt an der Stelle anormale Configuration, indem der vordere Teil des Calcaneus nach unten vorspringt; der hintere normaler Weise vorspringende Teil erscheint zusammengedrückt. Mitten in dem Narbengewebe über dem vorspringenden Knochenteil eine unregelmässige, oberflächliche Ulceration. Beuge- und Streckbewegungen wenig, Rotation mehr beschränkt.

Therapie: Nach Umschneidnng der Narbe und Abpräparierung der Unterlage Transplantation eines Krause'schen Lappens aus dem Oberschenkel.

Den 30. März. Patientin wird heute als geheilt entlassen. Es besteht nur noch eine ganz kleine oberflächliche granulierende Wunde auf dem sonst überall fest angeheilten Lappen. In dem Schuh wird durch Pressschwamm der entsprechende Defect ersetzt.

Nachuntersuchung am 24. April 1900: Patientin ist mit ihrem Zustande zufrieden; nur nach angestrengtem Laufen verspürt sie leichte Schmerzen und eine gewisse Müdigkeit in dem fracturierten Fuss. Ergänzend zum oberen Status lässt sich heut folgendes anführen: Auf der, dem vorderen processus entsprechenden, höckerförmigen Prominenz der Fusssohle, kann man deutlich zwei nach hinten divergierende Knochenleisten palpieren. Nach dem Ansatz der Achilles-Sehne

zu flacht diese Vorwölbung sich allmählich ab. Im Bereich der eben erwähnten Protuberanz findet sich die Haut durch den erwähnten transplantierten Hautlappen ersetzt. Derselbe scheint sehr widerstandsfähig zu sein und ist überall intact. Die zu beiden Seiten der Achilles-Sehne gelegenen Vertiefungen sind durch eine weiche Schwellung gänzlich ausgefüllt. Sämtliche Bewegungen sind vollkommen frei. Eine Verbreiterung der Ferse liegt nicht vor. Die Distance der Malleolen sowie der Querdurchmesser dicht unter denselben ist beiderseits gleich gross. Sowohl der äussere wie innere Knöchel stehen um je 1,5 cm der Fusssohle näher als links. Der Gang der Patientin ist nicht hinkend, nur hat sie das Bestreben, mit der Fussspitze zuerst aufzutreten. Das Abrollen des Fusses geschieht nur mangelhaft. Der grösste Umfang der Wade ist 2 cm kleiner als der der gesunden Seite. Das angefertigte Röntgen-Bild ergiebt: Der an der Sohlenfläche der Ferse zu palpierende Vorsprung erweist sich als ein mit dem übrigen Calcaneus fest verbundener knöcherner Höcker von pyramidenförmiger Gestalt, mit der Basis nach vorn gelegen. Deutlich ausgeprägte Bruchlinien resp. Knochenleisten sind nirgends zu sehen. Ein Schatten, welcher die Calx quer durchschneidet, deutet auf eine hier früher vorhandene Querfractur hin. Von seinem oberen Endpunkt zieht eine deutlich sichtbare Knochenspange zum Talus hinauf, um in seinem Knochengewebe sich zu verlieren.

Fall XII.

Dienstmädchen E. W., 19 Jahre. Aufgenommen den 4. Oktober 1899, entlassen den 13. November 1899.

Diagnose: Fractura calcanei dextri.

Ätiologie: Sturz aus dem Hochparterre auf den rechten, in Beugestellung befindlichen Fuss.

Status localis: Das Stehen und Gehen ist der Patientin unmöglich; der rechte Fuss ist unterhalb der Malleolen beträchtlich geschwollen. Fusssohle und Fersenhöcker auf Druck sehr empfindlich. Crepitation nicht nachweisbar. Beuge- und Streckbewegungen sind ohne erhebliche Schmerzen ausführbar, hingegen ist Pro- und Supination, weil schmerzhaft, sehr beschränkt. An den Knöcheln ist eine Verletzung nicht nachweisbar. Die Untersuchung mittels Röntgen-Strahlen ergab: Dicht hinter der Articul. tal. calc. verläuft schräg von hinten nach vorn eine etwas zickzackförmige gebogene Bruchlinie, bis in die Nähe der Fusssohle. Hier biegt sie in eine zweite ein, die horizontal in der Nähe der articul. calc. cuboid. beginnend sich nach hinten erstreckt. Am Vereinigungspunkte erreichen

beide ihr Ende. Am oberen Rande des process. post. erscheint ein kleines Knochenfragment abgesprengt, jedenfalls eins der beiden vorspringenden Tubercula des proc. post. tali.

Therapie: Feuchter Verband und Hochlagerung in Volkmann'scher Schiene bis zum

20. Oktober: Anlegung eines Gipsverbandes mit dicker gepolsterter Sohle, hinaufreichend bis zu den Epicondylen der Tibia, die als Hauptstützpunkt dienen sollen. In diesem marschiert sie ohne Beschwerden umher.

12. November: Anlegung eines abnehmbaren Gipsverbandes.

13. November: Patientin wird mit der Weisung entlassen, den Gipsverband noch mindestens 14 Tage zu tragen.

Nachuntersuchung vom 20. April 1900: Patientin ist nach wie vor als Dienstmädchen beschäftigt und dadurch genötigt, den ganzen Tag auf den Beinen zu sein. Sie kann ihrem Berufe von früh bis spät in die Nachmittagsstunden ohne besondere Beschwerden nachgehen, dann erst beginnt eine leichte Schmerzhaftigkeit in der verletzten Ferse, die zunimmt, je länger sie jetzt den erkrankten Fuss belastet. Es giebt Tage, wo ihr Gang vollkommen schmerzlos ist.

Status localis: Der Gang der Patientin ist leicht hinkend. Der in deutlicher Valgus-Stellung stehende Fuss zeigt unterhalb der Malleolen eine leichte Anschwellung. Beugebewegungen frei und schmerzlos, Rotation ziemlich stark beschränkt und schmerzhaft. Nach hinten und unten vom äusseren Knöchel ist eine kleine harte Prominenz zu fühlen. Von den Vertiefungen zu beiden Seiten der Achilles-Sehne ist namentlich die innere in toto verstrichen. Querer Durchmesser der Ferse rechts 6, links 5,5 cm; Distance beider Knöcheln gleich gross. Die Entfernung des äusseren Malleol. vom Fussrande beträgt rechts 4,5, links 5 cm, die des inneren rechts $5^1/_4$, links $5^1/_2$ cm. Patientin tritt beim Gehen zuerst mit der Ferse auf, was ihrer mehr nach vorn gelegenen Verletzung des Calcaneus entsprechen dürfte, wickelt den Fuss mangelhaft ab, steht aber leidlich auf den Fussspitzen. Der Umfang der Wade beträgt rechts 2 cm weniger als links.

Nach diesen etwas ausführlichen Betrachtungen über das Écrasement will ich noch eine kurze Schilderung der drei übrigen Bruchformen des Calcaneus, wie ich sie der Litteratur entnehme, geben. Zunächst soll die zuerst von Abel beschriebene

abgehandelt werden. Das Sustentaculum tali ist der bekannte Knochenvorsprung, welcher an der Innenseite des Calcaneus gelegen, an seiner Unterfläche eine Rinne für den musc. flex. hall. long. besitzt. Durch Vermittelung des Talus trägt dieser processus, ohne selbst am Boden einen hinreichenden Stützpunkt zu finden, die ganze Last des Körpers; hieraus erklärt sich die Notwendigkeit seiner Fracturierung bei einer besonders in der Längsachse des Unterschenkels einwirkenden Gewalt, wie bei Fall auf die Fusssohle aus beträchtlicher Höhe, vor allem, wie Abels Fälle beweisen durch Fall auf den in starker Supinations- und Adductions-Stellung befindlichen Fuss, infolge dessen der Astragalus heftig gegen diesen Vorsprung gepresst, diesen als den schwächeren zum Abbruch bringt. Leicht verständlich ist es, dass bei dieser Rotations-Stellung des Fusses die äusseren Ligamente stark gedehnt, entweder einreissen oder den Malleolus lat. absprengen werden, und dass auch der Malleol. med. einen Quetschungsbruch erfahren kann.

Die isolierte Fractur des sust. tal. ist ein seltenes Vorkommnis; ausser 3 von Abel publicierten Fällen finde ich eine, über die Ehret berichtet. Letztere entstand durch Umkippen des Fusses nach aussen; hier wurde der processus abgetragen. Häufiger ist dieser Bruch eine Begleit-Erscheinung des Compressions-Bruches, dessen erste Stufe er, wie schon oben erwähnt, darstellt.

Als eins der wichtigsten Symptome bezeichnet Abel den Übergang des Fusses aus der Varus- in die Valgus-Stellung, hervorgerufen durch die nachträgliche Belastung desselben, sobald Patient Geh-Versuche macht. Diese Stellung ist die weiterhin persistierende. Andere wichtige Symptome sind folgende: Aufhebung der Function des Fusses, starke Schwellung und Druckempfindlichkeit der reg. inframalleol. med., Verlagerung des sust. tal. durch die hebende Wirkung des Flex. halluc. long., abnorme Beweglichkeit an demselben und eine Verkürzung der Ferse,

entstanden durch das Herabgleiten des inneren Teils des Talus nach hinten und unten und die Verlagerung des Calcaneus nach vorn. Dass die zum sust. tal. in Beziehung stehenden Muskeln, stets Ausfalls-Erscheinungen aufweisen, erscheint mir unwahrscheinlich, wenigstens wird dies beim Écrasement des Calcaneus, das doch sehr häufig mit einer Fractur dieses Vorsprunges einhergeht, nie beobachtet. Von Bewegungen ist namentlich Pro- und Supination, Ad- und Abduction beschränkt, während Beuge- und Streckbewegungen weniger schmerzhaft und leichter ausführbar sind.

Meist erfolgt bei dieser Fractur rasch knöcherne Heilung, hingegen kann die Valgus-Stellung des Fusses, die Beschränkung der Rotation bei freier Beuge- und Streckbewegung mehr oder weniger lange Zeit fortbestehen.

Differential-diagnostisch gegen den Compressionsbruch liesse sich, nach Abel, anführen, dass dieser durch Fall auf die Fusssohle, die Fractur des sust. tal. auf einen in forcierter Varus-Stellung befindlichen Fuss eintritt, dass ferner bei ersteren die Ferse durch das Herabgleiten des Talus nach vorn verlängert, bei letzterer verkürzt erscheint, und dass schliesslich beim Zerschmetterungsbruch der Calcaneus in toto druckempfindlich ist, während bei isolierter Sustentaculum-Fractur der Druckschmerz nach unten und vor dem malleol. int. concentriert ist.

Bevor ich eine weitere Fractur des Calcaneus, nämlich die des proc. inframalleol. abhandle, möchte ich einiges über die Anatomie dieses Höckers, der von Hyrtl proc. trochlearis, von Bidder proc. inframalleol., von Stieda proc. lateral. genannt wird, vorausschicken.

Der 7—20 mm lange Knochenfortsatz an der Aussenseite des Calcaneus trennt septumartig die Rinne für den musc. peron. long. und brev. Seine hintere untere Fläche ist überknorpelt und von vorn nach hinten convex. Der Processus kann fehlen oder sich dergestalt verdoppeln, dass jener für den peron. long. bestimmte sulcus in eine mit Knorpel überzogene Trochlea umgewandelt wird. Eine so

übermässig starke Entwickelung des Fortsatzes, dass er höckerförmig hervorspringend die ihn bedeckende Haut emporwölbt und im Niveau des malleolus lag, beobachtete Hyrtl unter 987 Extremitäten 3mal, Gruber unter 176 Fällen 4mal. Um wie viel seltener dürfte eine isolierte Fractur dieses Processus beobachtet werden! Ich finde in der Litteratur ausser dem zuerst von Bidder publicierten Fall nur einen von Golebiewsky veröffentlichten Bruch des proc. trochlearis, bei dem die Fragmente operativ beseitigt werden mussten.

Was den Entstehungsmechanismus dieser Fractur anbetrifft, so bezeichnet ihn Bidder als Rissbruch, hervorgerufen durch Fall auf den in starker Adductions- und Supinations-Stellung befindlichen Fuss, wodurch das vom Malleol. lat. zum genannten proc. hinziehende lig. calc. fibul. stark angespannt den Fortsatz absprengt, vorausgesetzt, dass Ligament und äusserer Knöchel Stand hält, oder die einwirkende Gewalt nicht stark genug ist, um ein Écrasement des Calcaneus herbeizuführen. Golebiewsky bezweifelt diesen Mechanismus, von der Voraussetzung ausgehend, dass das bewusste Band zu dem proc. trochl. in keinerlei Beziehung stehe, sondern weiter nach hinten von ihm inseriere. Es handelt sich nach ihm in diesem Falle höchstwahrscheinlich um eine directe Absprengung des Knochens. Die Voraussetzung, von der Golebiewsky ausgeht, dürfte eine irrige sein. Nach Geheimrat Prof. Dr. Hasse inseriert dieses Ligament stets an dem an der Aussenseite des Calcaneus befindlichen, in seiner Grösse allerdings sehr variablen processus, sodass der Entstehungsmechanismus, wie ihn Bidder angiebt, demnach der richtige zu sein scheint. Wenn Golebiewsky ferner behauptet, dass auch durch übermässige Anspannung des Peroneus eine indirecte Fractur des proc. inframall. entstehen könne, so halte ich dieses für nicht wahrscheinlich, da der processus einen viel zu kurzen Hebelarm für den Angriffspunkt der Sehne des genannten Muskels bildet, eher dürfte erstere nach vorne sich luxieren.

Das wichtigste Symptom für die Stellung der Diagnose ist der Nachweis des unter grossen Schmerzen und Crepitation verschieblichen Knochenstücks unter der Spitze des Malleol. lat. Von Complicationen erscheinen mir Zerreissungen der Peroneus-Sehnen für beachtenswert.

Die Prognose dieser Bruchart ist eine gute. In dem Fall von Bidder war nach 4 Wochen, während deren der Patient einen Gipsverband trug, der processus mit der Aussenfläche des Calcaneus wieder vereinigt. Die Heilung kann nach Bidder in anderen Fällen unter Umständen dadurch auf Schwierigkeiten stossen, dass sich die Peroneus-Sehnen in die Bruchspalte schieben. Golebiewskys Fall heilte mit starker Callus-Bildung und Equino-Varus-Stellung.

Als Rarität darf man die isolierte Fractur des plantaren Fortsatzes des Tuber betrachten, wovon Ehret und Golebiewsky je 2 Fälle publicieren. Stets konnten die abgesprengten Bruchstücke sowohl durch Formveränderungen als auch palpatorisch auf der Fusssohle nachgewiesen werden. Während beide Autoren als Ätiologie-Fall auf die Planta pedis anführen, glauben andere, dass es sich hier um eine Riss-Fractur handele, hervorgerufen durch eine übermässig starke Anspannung der vom Fersenbeinhöcker ausgehenden Muskeln und Bandmassen der Fusssohle. Unter Umständen dürfte der durch einen Compressionsbruch abgesprengte und durch den Zug des lig. plant. long. sohlenwärts dislocierte und auf der Planta deutlich fühlbare, vordere Fersenbeinabschnitt zu einer Verwechslung mit dem abgesprengten Plantar-Fortsatz des Tuber Veranlassung geben.

Zum Schlusse meiner Arbeit ist es mir eine angenehme Pflicht, meinem hochverehrten Lehrer, Herrn Geheimrat Prof. Dr. v. Mikulicz für die liebenswürdige Überlassung der obigen Fälle meinen ergebensten Dank auszusprechen. Nicht minder zu Dank verpflichtet bin ich dem Privat-Docenten Herrn Dr. Henle, der mir nicht nur die Anregung zu dieser Arbeit erteilte, sondern auch bei Ausführung derselben in der freundlichsten Weise zur Seite stand; dieser Verpflichtung komme ich an dieser Stelle mit Freuden nach.

Litteratur.

Abel, Der Bruch des sust. tal. Arch. f. klin. Chir. Bd. XXII Heft 2.

Anningsen, Fract. of os calcis by musc. action. Ref. i. Chir. Centralbl. 78 No. 17.

Bähr, Über die Compressionsbrüche des Fersenbeins. Samml. klin. Vorträge Bd. V (Heft 84). Deutsche med. Wochenschrift 1895 No. 32.

Barthauer, Über die Exstirp. des Calc. Deutsch. Zeitschr. f. Chir. Bd. 38 p. 462.

Bidder, Ein Fall von Fract. des proc. infram. calcanei. Chir. Centralbl. 81 No. 46.

Ehret, Zur Lehre vom Fersenbeinbruch. Arch. f. Unfallheilk. Bd. I p. 358.

Fahlenbock, Central. Riesenzellensark. des Calc. Deutsche Zeitschr. f. Chir. Bd. XLII Heft VI.

Golebiewsky, Arch. f. Unfallheilk. Bd. I Heft I.

Gruber, Untersuchung über den proc. trochlear. Schmidts Jahrbücher 1877 S. 5.

Gussenbauer. Prag. med. Wochenschr. Bd. XIII No. 18.

Heidenreich, Ein Fall von Rissfractur. Deutsche med. Wochensch. 1893 No. 45.

Humphry, Auslösung des Calc. und Astrag. Ref. i. Chir. Centralbl. 1875 No. 15.

Jog, Fracture of the os calcis. Ref. i. Chir. Centralbl. 1896 No. 41.

Körte (Freie Vereinigung der Chir. Berlins). Chir. Centralbl. 1893 Heft 20.

Legouest, Die Fracturen des Calc. Ref. in den Schmidt'schen Jahrb. 1860 S. 341.

Leisrinc, Studien über Fracturen aus dem Hamburger allg. Krankenhause. Arch. f. klin. Chir. Bd. XIV.

Malgaigne, Über die Fracturen des Calc. Ref. i. Schmidtschen Jahrb. 1845 p. 86.

Methner (Schles. Gesellsch. f. vaterl. Cult.). Deutsch. med. Wochenschr. 1894.

Meyer ebendaselbst. 1897.

Neuschäffer. Fall von Abreissung eines grossen Stückes des Calc. Deutsch. Zeitschr. f. Chir. Bd. L p. 605.

Pinner, Zur Casuistik d. Calc. Fract. Deutsch. Zeitschr. für Chir. Bd. XII p. 437.

Pollailon, Über die Exstirpation des Calc. Ref. i. Schmidtschen Jahrb. 1872 p. 317.

Rössler, Zur Kenntnis der Achillodynie. Deutsch. Zeitschr. f. Chir. Bd. XLII Heft 10.

Schmitt, Über den Zertrümmerungsbruch des Fersenbeins. Arch. f. klin. Chir. Bd. LI Heft 2.

Seer, Über Fract. des Calc. Ref. i. Chir. Centralbl. 1895. Nr. 44.

Sourier, Fractur. d. Calc. durch Abquetschung entstanden. Ref. i. Schmidt'schen Jahrb. 1869 Bd. 5.

Stolper (Schles. Gesellsch. für vaterl. Cultur) 1899.

Thiem, Handbuch der Unfall-Erkrankungen. Deutsch. med. Wochenschr. 1893 No. 45.

Wiesinger, Über symptomatische Achillodynie. Deutsch. Zeitschr. für Chir. Bd. XLIII Heft 23.

Lehrbuch der Fracturen und Luxationen von Bardenheuer, Hamilton, Helferich, Hoffa, Malgaigne, Ravoth, Richter, Pickering Pick, Stetter.

Lebenslauf.

Hans Kontny, katholischer Konfession, wurde am 9. Mai 1873 als Sohn des verstorbenen Sanitätsrates und Stabsarztes d. L. Dr. med. Guido Kontny und seiner Ehefrau Clotilde zu Peiskretscham, Kr. Gleiwitz, geboren. Er besuchte die Elementarschule seiner Vaterstadt und bezog Ostern 1883 das Gymnasium zu Gleiwitz, das er Ostern 1894 mit dem Zeugnis der Reife verliess. Dem Studium der Medicin in Breslau sich widmend, bestand er am Anfang des V. Studien-Semesters die ärztliche Vorprüfung, am 21. Januar 1899 das medicinische Staats-Examen und bald darauf das Examen rigorosum. Seit dieser Zeit ist er als Assistenzarzt an der chirurgischen Abteilung des Wenzel Hancke'schen Krankenhauses zu Breslau beschäftigt.

Während seiner Studienzeit besuchte er die Vorlesungen und Kurse folgender Herren Professoren und Docenten:

Axenfeld, Born, F. Cohn †, Chun, Czerny, Filehne, Flügge, Groenouw, Hasse, Heidenhain †, Hürthle, Kast, Kaufmann, Kümmel, Küstner, Ladenburg, O. E. Meyer, v. Mikulicz, Neisser, Ponfick, Röhmann, Uhthoff, Wernicke.

Allen diesen seinen Lehrern spricht der Verfasser hiermit seinen herzlichsten Dank aus.

Thesen.

I. Calcaneus-Fracturen geben nur dann eine schlechte Prognose, wenn sie durch Talus- oder Malleolar-Fracturen compliciert sind.

II. Die bisherigen Beweise für die äussere Überwanderung des menschlichen Eies, speciell das bekannte Leopold-sche Experiment, sind anfechtbar.

III. Die Entfernung von Eiresten im Anschluss an einen Abort geschieht principiell richtiger mit dem Finger als mit der Curette.